Lane Medical Library

BEITRÄGE ZUR CASUISTIK

DER

LEBERCHIRURGIE.

INAUGURAL-DISSERTATION

ZUR

ERLANGUNG DER DOCTORWÜRDE

DER

HOHEN MEDICINISCHEN FACULTÄT

DER

RUPRECHT-KARLS-UNIVERSITÄT ZU HEIDELBERG

VORGELEGT VON

ALFRED LIPSTEIN

APPROB. ARZT AUS BERLIN.

LEIPZIG,

DRUCK VON J. B. HIRSCHFELD.

1899.

Gedruckt mit Genehmigung der medicinischen Fakultät zu Heidelberg.

Decan: Geheimrath Prof. Dr. **Leber.**

Referent: Geheimrath Prof. Dr. **Czerny.**

Diese Arbeit erscheint in der deutschen Zeitschrift für Chirurgie Bd. 52.

Casuistische Beiträge zur Leberchirurgie.

Von

Alfred Lipstein.

(Mit 2 Abbildungen.)

Dass die operative Behandlung von Lebererkrankungen bis zum Anfang des vorigen Jahrzehntes sehr im Argen lag und sich im wesentlichen nur auf Echinokokkus und Leberabscess beschränkte, war nicht nur durch die Gefahr einer septischen Peritonitis infolge der mangelnden Antisepsis und Asepsis bedingt, sondern es vereinigten sich manche Umstände, die die Leber für die meisten Chirurgen ein Noli me tangere sein liessen. Die eigenthümlich versteckte Lage der Leber macht es leicht begreiflich, dass in allen Fällen, wo der Sitz eines Abscesses oder Tumors nicht in der Nähe des leicht zu erreichenden freien Randes, sondern hoch oben sitzt, die Zugänglichkeit kolossal erschwert wurde, weshalb man in solchen Fällen zur Resection von Rippenknorpeln mit Schonung der Pleura nach dem Vorgang von Lannelongue oder zur perpleuralen und perdiaphragmatischen Eröffnung schritt, welche auf die Hinterfläche und eventuell auch auf die Scheitelgegend des rechten Lappens hinzuführen vermag. Von anderer Seite wurde vorgeschlagen, behufs besserer Dislocation der Leber die sie befestigenden Bänder zu durchschneiden, wie dies zuerst von Gluck bei Tierversuchen geschah. Es soll dieser Eingriff unschädlich sein, nur ist nach Langenbuch[1]) bei Durchschneidung des vorderen Blattes des Lig. coronarium Vorsicht geboten wegen der dabei vorhandenen Gefahr, Pleura oder Pericard zu verletzen. In der Litteratur finde ich je einen von Tricomi[2]) und Dépage[3]) operirten Fall, die mit Glück das Ligamentum coronarium und triangulare durchschnitten. Eine weitere Erschwerung

1) Langenbuch, Chirurgie der Leber und Gallenblase.
2) Tricomi, Policlinico Sez. chir. No. 7.
3) Dépage, Journal méd. de Bruxelles.

bereiten die in der Regel bei Incisionen in das Leberparenchym vorkommenden heftigen Blutungen, die, soweit sie parenchymatös sind oder den weiten, klaffenden, wandungslosen Lumen der Lebervenen entstammen, oft allen sonst zur Verfügung stehenden styptischen Mitteln zu trotzen scheinen. Selbst Unterbindung der Pfortader und der Arteria mesenterica wurde deshalb vorgeschlagen. Die von Snegirew in der Gynäkologie mit so grossem Erfolg angewandte Blutstillung mittelst heissen Dampfes hat sich bei Leberblutungen sehr wenig bewährt, dagegen scheinen wir in dem von Holländer zur Behandlung des Lupus angegebenen Heissluft-Verfahren, das von Schneider[1]) zur Stillung von Leberblutungen experimentell geprüft wurde, in der That ein gutes Stypticum zu haben, das vielleicht dazu berufen ist, in extremen Fällen schätzenswerthe Dienste zu leisten. Holländer berichtet über einen Fall, in dem er dies Mittel in praxi mit Erfolg angewandt hat. Lange Zeit hat es gedauert, bis eine Klärung der Ansichten darüber eintrat, wie weit man überhaupt bei Resection von Lebergewebe gehen dürfe, und erst die unter dem Schutz der Asepsis und Antisepsis methodisch durchgeführten Thierversuche an Warmblütern ergaben, dass die Leber eine früher ungeahnte Toleranz und Recreationsfähigkeit gegenüber chirurgischen Eingriffen habe, so dass es Ponfick sogar gelang, bei einzelnen Kaninchen $^3/_4$ der Leber ohne Schaden für das Thier zu exstirpiren. Endlich veranlasste die früher allgemein verbreitete Ansicht, dass Neubildungen maligner Art primär überhaupt nicht in der Leber vorkommen, eine Ansicht, die heute wohl überall als nicht zutreffend aufgegeben worden ist, von vorn herein auf jeden Versuch, solche Tumoren zu entfernen, als aussichtslos zu verzichten. Zu gedenken wäre noch der Schwierigkeit der Diagnose einer Lebererkrankung, die wir oft erst im stande sind bei der Probelaparotomie zu stellen, vor der wir heute nicht mehr zurückschrecken. So bildete sich die Leberchirurgie mit der Vervollkommnung der Antiseptik und Asepsis, der stets fortschreitenden Ausbildung der Technik und der wachsenden Erkenntnis der Pathologie und der physiologischen Bedeutung schnell im Lauf von noch nicht 2 Jahrzehnten zu einem selbständigen, bedeutungsvollen und unaufhaltsam wachsenden Zweig der modernen Chirurgie heraus, wenngleich die vorher erwähnten Hindernisse, deren Beseitigung zur Zeit noch nicht gelungen ist, dem Operateur oft die grösste Schwierigkeit, das vorgesteckte Ziel zu erreichen, macht.

1) Schneider, Ueber Stillung von Leber- und Nierenblutungen mit Dampf und heisser Luft. Inaug.-Dissert. Heidelberg 1898.

Von den im Lauf der letzten 6 Jahre an der hiesigen chirurgischen Klinik zur Operation gelangten Leberaffectionen mögen folgende, die ein weiteres Interesse bieten, aufgeführt werden, es waren 4 Abscesse, 3 Tumoren und 1 Echinokokkus.

Sie ergänzen die von Herrn Dr. Petersen[1]) gegebene Casuistik der Krankheiten der Gallenwege; welche an der chirurgischen Klinik zu Heidelberg zur Beobachtung kamen.

I. Leberabscesse.

Während der Leberabscess in den Tropenländern eine häufig anzutreffende Erkrankung vorstellt, ist derselbe in unseren Breitegraden sehr selten zu finden; und manche von den in Europa zur Behandlung kommenden Leberabscessen sind auf einen früheren Aufenthalt des Erkrankten in den Tropen zurückzuführen. So auch in dem folgenden Fall, der im November 1894 zur Behandlung kam.

Fall 1. Hermann G., 45 Jahre alt. Anamnese: Familienanamnese ohne Belang. Patient war früher stets gesund. Im Jahre 1884 macht er eine schwere Malaria durch, die mehrere Monate dauerte (siebentägiger Typus, 3—4 Tage dauernd). Seit 1889 ist Patient in Batavia und hat daselbst ab und zu kleinere Malariaattaquen durchgemacht. Anfang September 1897 erkrankte er nach einer anstrengenden Reise an Darmcatarrh und bekam bereits am nächsten Tag, den 4. September, hohes Fieber, 39,6°, dieses hielt mit septischem Charakter (morgendliche Remissionen bis 37°) mehrere Wochen an. Am 14. September empfand Patient Schmerzen in der Lebergegend; der behandelnde Arzt constatirte einen Leberabscess und sandte den Patienten nach Batavia zurück, wo er am 18. September operirt wurde. Eröffnung des Abscesses mit Rippenresection und Drainage; es soll ca. 1 Tassenkopf Eiter entleert worden sein. Nach einigen Tagen, während derer das Fieber ganz abgefallen war, traten wieder abendliche Temperatursteigerungen ein bis 38,6°. Es wurde eine Vorwölbung im unteren Thoraxraum wahrgenommen. Mehrmalige Probepunktion fielen negativ aus, und es wurde deswegen dem Patienten gerathen, zur Ausheilung der Erkrankung nach Deutschland zurückzukehren. Während der erste Theil der Reise ohne Beschwerden verlief, stellte sich später Appetitlosigkeit ein, und Patient nahm in kurzer Zeit bedeutend ab. In Genua überanstrengte sich Patient bei der Landung und bekam am selben Tag, 2. October 1897, Schüttelfrost und hohes Fieber 39,6° und am folgenden Tag Collapstemperaturen 35,8°, der behandelnde Arzt nahm eine Perforation des Leberabscesses durch das Diaphragma in den Pleuraraum an und sandte den Patienten, nachdem er sich etwas erholt hatte, zur weiteren Behandlung nach Heidelberg. Das Fieber blieb in den letzten Tagen gleich, abends 38,2—38,8°, morgens 36,5—38. Der Stuhlgang war in der letzten Zeit stets angehalten, so dass täglich Einlauf, mehrmals auch Abführmittel nöthig wurden.

---

1) Bruns' Beiträge.

Stat. praes.: Anämisch aussehender Mann. Wangen etwas eingesunken. Fettpolster geschwunden. Keine Drüsenschwellung, keine Oedeme. In der vorderen Axillarlinie über der 7. Rippe eine längliche Narbe, in deren Mitte eine Fistel ca. 1 cm in die Tiefe führt, mit minimaler Secretion. Der Thorax ist etwas flach, dehnt sich bei tiefer Inspiration ungleichmässig aus, die rechte Lunge bleibt zurück. Die Percussion ergiebt rechts unten Dämpfung bis zur Mitte der Scapula, vorn schneidet sie mit der 4. Rippe ab. Ueber der gedämpften Partie ist der Stimmfremitus fast aufgehoben. Links normale Grenzen. Athmungsgeräusch über dem Dämpfungsbezirk stark abgeschwächt; rechts hinten unten ganz aufgehoben, im übrigen normales Vesiculärathmen. Herzdämpfung nicht verbreitert, keine Verdrängungserscheinungen. Töne rein, Action regelmässig, etwas beschleunigt 108, Puls mittelkräftig. Abdomen leicht aufgetrieben, meteoristisch, in den abhängigen Partien keine Dämpfung. Die Leberdämpfung überschreitet den Rippenrand in der Mammillarlinie um 3 Querfinger; sie ist im ganzen verbreitert und geht nach oben ohne bestimmte Grenze in die pleurale Dämpfung über. Unterer Rand und Oberfläche sind palbabel, keine Niveaudifferenzen, keine abnorme Druckempfindlichkeit. Bei tiefer Athmung steigt die Leber etwa 1 Querfinger nach abwärts. Sie fühlt sich hart an. Milzdämpfung deutlich vergrössert, Organ nicht palbabel. Sonst im Bereich des Abdomens keine Abnormität. Urin trübe, sauer, hellt sich beim Kochen vollkommen auf, kein Albumen, kein Zucker. Stuhlgang erfolgt nur auf Einlauf, von breiig weicher Consistenz, gelbbräunlich gefärbt. Temperatur abends meist bis 39°, morgens 37°.

Diagnose: Pleuritis exsudativa dextra nach primärem Leberabscess in Gefolge von Malaria.

Therapie: Zunächst exspectativ; diätetisch Vermeidung fetter Speisen, leichte Gemüse. 17. November. In den letzten Tagen leichte Störung der Athmung. Patient kann nur in leicht erhobener Rückenlage frei athmen. Beim Liegen auf einer Seite, namentlich auf der linken, und auch beim Aufrechtsitzen tritt nach kurzer Zeit leichte Dyspnoe ein. Temperatur abends 38—39°, morgens 37°. Darmfunktion intact. Auf täglichen Einlauf erfolgt regelmässig Stuhl in genügender Menge. Appetit befriedigend. Allgemeinbefinden unverändert. Mit Rücksicht auf den Pleuralbefund wird heute Probepunktion des pleuritischen Exsudats vorgenommen. Einstich in der hinteren Axillarlinie im 8. Intercostalraum. Da dieselbe positiv ausfällt, wird Entleerung des Exsudats mittels Dieulafoy sofort angeschlossen. Es entleeren sich 215 ccm einer leicht getrübten serösen Flüssigkeit. Nach der Entleerung ist die Athmung wesentlich freier; der Eingriff wird ohne jede Störung vertragen. 18. November. Temperatur abends 39,2°. Allgemeinbefinden unverändert. Athmung frei. 20. November. Temperatur gestern und heute normal. Gegen Abend diarrhoeischer Stuhl; viel Gurren im Leib. Ordination Tannalbin 1,0. 22. November. Da die Diarrhoe anhält, wird heute zweimal Calomel 0,2 ordinirt und flüssige Diät (Schleimsuppe, Milch, Rothwein). Abends nach dreimaliger dünner Entleerung Tct. opii 15 gtt., worauf ruhiger Schlaf.

23. November. Morgens noch zweimal Tannalbin. Leichte Diät. Im

Laufe des Nachmittags dreimal diarrhoeischer Stuhl, abends desgleichen mit Beimengung blutigen Schleimes. Tannalbin fortgesetzt. In der Nacht dreimal diarrhoeischer Stuhl mit einzelnen blutigen Schleimflocken.

24. November. Patient fühlt sich heute morgen sehr schwach und sieht etwas fahl und verfallen aus. Puls mittelkräftig, beschleunigt, 120. Athmung frei. Abdomen nirgends abnorm empfindlich. Urin trüb, viel Ziegelmehlsediment, enthält eine Spur Albumen. Tannalbin ausgesetzt, statt dessen Bismut. Diät: Reiswasser, Arrowroot mit Milch. Am Nachmittag einmal Stuhl, breiig, schleimig, noch Spuren von Blut. Abends fühlt sich Patient wohler und sieht wieder besser aus. In der Nacht 1 Stuhl ohne Blutbeimengung.

29. November. Operation in Morphium-Chloroform-Aethernarkose (G. R. Czerny): Schiefschnitt dicht unterhalb des rechten Rippenbogens von der Parasternallinie bis zur Mammillarlinie, nachdem vorher mit dem Dieulafoy an dieser Stelle durch den dicken Troicart in der Tiefe von 6—7 cm dicker Eiter aspirirt worden war. Nach Eröffnung des Peritoneum zeigte sich an der Stichstelle der Leber eine kleine Eiterflocke, aber daselbst keine Adhäsionen. Erst weiter nach aufwärts eine leichte, lösliche, flächenhafte Adhäsion der Leber mit dem Zwerchfell. Die Punktion mit der Pravazschen Spritze ergab in der Tiefe von 4—5 cm in der Richtung nach hinten und oben Eiter. Es wurde in derselben Richtung mit dem messerförmigen Thermocauter die Lebersubstanz ohne Blutung durchtrennt, bis man auf den offenbar kleinfaustgrossen, ziemlich abgekapselten Abscess gelangte. Aus demselben entleerte sich theils spontan, theils durch Spülung mit Kochsalzlösung eine grosse Menge dickflüssigen, etwas fade riechenden Eiters. Schon vor der Incision war der untere Leberrand mit der Serosa parietalis durch 2 Catgutnähte umsäumt und die Stelle der Punktion mit Gazestreifen umpolstert, so dass das Einlaufen von Eiter möglichst, wenn auch nicht vollkommen, verhindert wurde. — Die Cultivirung des Abscesseiters ergab negatives Resultat. Auch mikroskopisch nur nekrotische Gewebsbestandtheile und Detritus zu finden; keine Bakterien, keine Amöben. 30. November. In der Nacht kein Stuhl. Der Verband ist vollkommen mit hämorrhagischem Eiter durchtränkt, vermischt mit zerfallener Lebersubstanz. Bei der Ausspülung entleert sich noch sehr viel dicker Eiter. Im Laufe des Tages noch mehrere dünne Stühle, blutig schleimig. Ordination von Tannalbinclystiren. In dem blutigen Stuhl Amoeben in grosser Zahl. Die Clystire werden nur kurz gehalten.

1. December. Zahlreiche dünne Stühle. Abends Salicylölclystire. Zweimal Verbandwechsel. Reichliche eiterige Absonderung.

2. December. Dysenterie immer noch stark, zunehmender Tenesmus. Innerlich am Tag Bismut subnitr. 0,2, Acid. Tannic. 0,05 zweistündlich, abends dasselbe mit Op. pur. 0,02. Zweimal Verbandwechsel. Abfluss gut. Einlegen eines dicken Drainrohres gelingt ohne Schwierigkeit.

3. December. In der Nacht achtmal Stuhl, fast reiner Schleim. Pulver am Tag fortgesetzt; Salicylclystire. Temperatur abends subfebril, Puls meist 120, regelmässig. Tannalbin stündlich 1 Pulver und abends ein Clystir mit Pfeffermünzaufguss. Zweimal Verbandwechsel. Noch dickeres Drain eingelegt. Abfluss reichlich, zweimal täglich Ausspülung.

Secretion nimmt langsam ab, weniger nekrotisches Gewebe. Allgemeinbefinden nicht sehr befriedigend, Patient fühlt sich sehr schwach.

5. December. Unmittelbar nach den Pfeffermünztheeeingiessungen scheinen die diarrhoeischen Abweichungen eine Zeitlang zu unterbleiben, sind auch im ganzen seltener und weniger schleimig. Behandlung fortgesetzt.

7. December. Nachdem in den letzten 3 Tagen die Temperatur normal war, steigt sie heute auf 38,2°; es hat sich am Tag kein Secret aus der Wunde entleert. Da demnach eine Retention vorzuliegen scheint, werden nach vorsichtiger Erweiterung der Wunde in der Leber mit dem krummen Schwammhalter 2 Drainrohre eingeführt, worauf sich die Wundhöhle sehr gut durchspülen lässt; keine nennenswerthe Retention.

8. December. Diarrhoen nehmen wieder zu. Statt Tannalbin, Ordination von Colombo. Abends immer noch ein Opiumpulver. Der Schlaf ist meist sehr schlecht. Patient hat sehr starkes Durstgefühl, Zunge seit 10 Tagen stets trocken, zuweilen borkig belegt, Gaumen ebenfalls sehr ausgetrocknet. Von Getränken wird abwechselnd Rothwein, Thee, Reiswasser und dergl. verabfolgt.

10. December. Heute Morgen geformter breiiger Stuhl. Allgemeinbefinden etwas besser, Zunge immer noch trocken. Colombo ausgesetzt, da es dem Patienten widersteht, statt dessen Tannalbin. Puls heute Abend debilis und unregelmässig. Digital. pulv. 0,1 fünfmal mit Tannalbin zusammen. Ausserdem Excitantien (Cognacmixtur, Tokayer), abends bedenklicher Zustand. Blutig schleimige Diarrhoen wie früher.

12. December. Heute wieder besserer Puls, regelmässig. Patient sieht aber mehr verfallen aus. Mund stets trocken trotz häufiger Ausspülung, Anfeuchtung etc. Temperatur normal, Appetit schlecht.

13. December. In der Nacht plötzlich Collaps. Puls kaum fühlbar, unregelmässig. Patient fühlt sich sehr schwach und spricht von seinem nahen Ende. Sensorium vollkommen frei. Auf Pfeffermünzclystir war gestern wieder Besserung der Dysenterie eingetreten; am Abend erfolgen noch zwei dünne Stühle, in der Nacht keiner mehr. Auf reichliche Excitantien (grosse Dosen Campher, Aether, Wein, Glühwein, Clystire mit Strophantus erholt sich Patient, bis gegen Abend erneuter Collaps eintritt mit Exitus um 7 Uhr nach fast zweistündigem Todeskampf.

Obductionsbefund: Am Rand des rechten Rippenpfeilers Operationswunde mit Gazetampons, die in die Leber hineinführen. In der rechten Seite eine lineare Narbe, welcher auf der Innenseite eine circumscripte Adhäsion zwischen Zwerchfellconvexität und Pleura costalis, sowie eine locale Verlöthung des supplementären Raumes der Pleurahöhle entspricht. Es kann im späteren Verlauf der Section auch die Fortsetzung der Narbe durch das Zwerchfell hindurch in die Leber verfolgt werden, wo das Zwerchfell theils narbig, theils nekrotisch und ockergelb pigmentirt erscheint und eine rundliche, erbsengrosse Gallenretentionscyste enthält. Die Stelle liegt fast unmittelbar am grossen Abscess, so dass es denkbar ist, dass die frühere Operation schon den jetzigen Abscess eröffnete. In der Pleurahöhle eine mässige Menge Serum, die rechte Lunge so stark comprimirt, dass der untere Lappen vollständig atelectatisch ist. Mässiges Randemphysem. Herzmuskel ist schlaff und dünnwandig. Milz ca. ums

Doppelte vergrössert, weich. Auf dem Schnitt erscheinen die Malpighischen Körperchen stark geschwellt. Zwischen Unterfläche des linken Leberlappens und Mitte der kleinen Curvatur eine derbe Adhäsion, bei deren Lösung sich grünlicher, dicker Eiter entleert. Leber sehr gross, hart. Der rechte Lappen enthält in seinem grössten Umfang einen Abscess von der Grösse einer grossen kräftigen Männerfaust. Seine Wandung besteht überall aus 2 Schichten einer inneren blutig suffundirten, missfarbigen, fetzig macerirten, nekrotischen Zone und einer äusseren gelben, eitrigen, die an pyogene Membran erinnert. Nach der Leberkuppe hin reicht der Abscess bis unmittelbar an die Narbe der früheren Operationsstelle. Im Lumen des Abscesses, der wenig klafft, liegen abgelöste Massen der inneren nekrotischen Zerfallszone. Ueber diesem grossen Hauptabscess finden sich zahlreiche — einige Dutzend — kleinere von Stecknadelkopf- bis Wallnussgrösse. Gallenblase verdickt. Gallengänge erweitert. Leberoberfläche mit Zwerchfellsconvexität locker verwachsen. Lässt man Wasser in den Dünn- und Dickdarm einlaufen, so entleert es sich nicht nach der Leber und dem Abscess hin. Auch am aufgeschnittenen Darm ist keine Communication zu entdecken. Der Hauptstamm und die Verzweigungen der Pfortader sind frei von Thromben und dergl. Der Dickdarm ist von Geschwüren so bedeckt, dass wenig gesunde Schleimhaut mehr übrig bleibt. Im allgemeinen stehen die Geschwüre quer zur Längsachse, sind oft buchtig und unterminiren die Schleimhauträuder. Ihr Grund ist vielfach eitrig infiltrirt; daneben einzelne eitrige Infiltrationen von Follikeln noch von Schleimhaut überzogen, die so den Eindruck von Abscessen in der Wand machen. Die grossen Geschwüre communiciren und verbinden sich mannigfach mit einander zu buchtigen Landkartenfiguren. Der Process beginnt an der Klappe, ist im Colon ascendens und transversum am stärksten, um im Colon descendens und im S. Romanum wieder abzunehmen. Vom oberen Sphincterenring bis zum Analwulst aber ist die ganze Rectalampulle fast ein einziges Geschwür. Am Magen und Pancreas nichts Bemerkenswerthes. Dünndarm vollständig frei. Mesenterialdrüsen nicht afficirt. An der linken Niere an einer Stelle eine tiefe, narbige Einziehung, darin ein cystisch abgesprengter Hohlraum mit eiterähnlichem Inhalt.

Die Aetiologie des tropischen Leberabscesses, und um einen solchen handelt es sich hier, ist noch strittig; unzweifelhaft besteht ein Zusammenhang zwischen ihm und der Malaria und Dysenterie, 2 Erkrankungen, die entweder selbst eine eitrige Hepatitis zu erzeugen im stande sein sollen oder nach anderer Meinung nur den Boden für dieselbe vorbereiten. In vielen Fällen, in denen Dysenterie und Leberabscess bestand, ist es gelungen, die für die Dysenterie charakteristischen Amöben im Stuhl auch in der Abscesshöhle zu finden und so den causalen Zusammenhang zwischen Dysenterie und Leberabscess sehr wahrscheinlich zu machen, sei es dass die Amöben selbst Veranlassung zur eitrigen Einschmelzung des Lebergewebes geben, oder, was wahrscheinlicher ist, dass mit ihnen

typische eitererregende Spaltpilze, durch das verletzte Darmepithel ihren Weg in die Wurzeläste der Vena portae nehmen. Auch in diesem Fall gelang es, in den Dejectionen Amöben nachzuweisen; gänzlich negativ fiel die Untersuchung des Abscesseiters, sowohl auf Amöben wie auf Spaltpilze aus, er erwies sich als steril, ein Vorkommen, das schon des öfteren beobachtet worden ist. Ob man wohl auch in diesem Fall in Anbetracht der ausgesprochenen dysenterischen Darmveränderungen, diese Erkrankung als für die suppurative Hepatitis verantwortlich machen darf, ist aus dem Grunde zweifelhaft, weil die ersten Erscheinungen der Dysenterie bedeutend später datiren, nämlich vom November 1898, während der Leberabscess bereits im October 1897 constatirt wurde. Dass die Pfortader ganz frei war, stimmt mit den allerorts bei Dysenterie- und Leberabscesserkrankung gemachten Erfahrungen überein. Der Exitus wurde durch die grosse Schwäche des Patienten infolge der Dysenterie verursacht.

Von den in unseren Breiten den Leberabscess auslösenden Ursachen ist in erster Linie das Trauma zu nennen, in dessen Gefolge man primäre Leberabscesse beobachtet hat. Oft ist aber die Aetiologie ganz dunkel, wie im folgenden Fall, obwohl ich Bedenken habe, von demselben als von einem idiopathischen Abscess zu reden, weil man wohl nur dazu berechtigt ist, wenn man durch die Section eine Controle in dieser Hinsicht ausüben kann.

Fall 2. Johann Th., 61 Jahre alt. Anamnese: Familienanamnese ohne Belang. Patient hat vor 30 Jahren Rippenfellentzündung gehabt, sonst stets gesund. Nie Icterus oder Erbrechen; Magen und Appetit stets gesund. Im März 1898 bemerkte er, dass er gelb wurde, schlechter sieht, und Mattigkeit in den Gliedern sich fühlbar machte, so dass er die Arbeit aufgeben musste. Nach 6 Wochen verschwindet der Icterus wieder, und Patient kann seine Arbeit aufnehmen. Das Leiden kehrt zweimal noch in Pausen von 4—6 Wochen wieder; seit Ende August ist er nicht mehr gelb gewesen. Patient hatte nie Schmerzen oder Erbrechen, stets Appetit, seit Anfang September aber Nachtschweisse; der Arzt constatirte Fieber. Damals fühlte er eine Spannung im Leibe in der Magengegend, wo sich allmählich eine deutliche Geschwulst entwickelte. Beim Aufrichten aus dem Liegen empfindet Patient heftigen Schmerz in der Gegend der Geschwulst, die rasch wächst. Seit Mitte September sieht Patient schlechter.

Urin ist klar, Stuhlgang regelmässig, Stuhl wie gewöhnlich aussehend. Nie Magendruck oder saures Aufstossen. Nur nach Milch manchmal leichter Ructus. Ende September wog Patient 112 Pfund mit Kleidern, heute 101 Pfund ohne Kleider, doch will, als der Icterus kam, Patient viel magerer geworden sein. Potatorium negirt.

Stat. praes.: Magerer, grosser Mann in schlechtem Ernährungszustand. Schleimhäute blass, Zunge belegt; Icterus, Oedeme, Drüsenschwellungen fehlen.

Thorax: Linke Brusthälfte bei Athmung weniger activ, abgeflacht. Rechte stärker gewölbt. Linke obere Schlüsselbeingrube bis unter die Clavicula eingesunken; rechts weniger stark. Athmung wenig ausgiebig. Rechts 6. und 7. Rippe infolge Fractur mit einander verwachsen. Lungengrenze steht rechts, vorn, unten am unteren Rand der 6. Rippe, hinten, unten stehen die Grenzen gleich tief an der 11. Rippe. Die linke Spitze steht tiefer wie die rechte. Rechts überall normaler Percussionsschall; links hinten unten Schallverkürzung. Athemgeräusch überall vesiculär; an beiden Spitzen sehr verstärkt und scharf, links hinten unten abgeschwächt. Links hinten diffuse kleinblasige Rhonchi, links vorn Giemen. Links hinten unten lautes Frottement.

Herzbefund normal. Abdomen ist aufgetrieben, die Bauchdecken gespannt. 3 Querfinger breit über dem Nabel links von der Medianlinie ist die Bauchwand im Umfang eines Handtellers gleichmässig gewölbt vorgetrieben. Die Geschwulst fluctuirt und ist druckempfindlich. Nach unten lässt sie sich in Nabelhöhe abgrenzen, ebenso nach links, weniger leicht nach oben und rechts. Der Percussionsschall über der Geschwulst ist gedämpft. Der Tumor steht bei der Athmung still. Die Haut über ihm ist geröthet, nahe dem Durchbruch.

Milz ist nicht nachweisbar vergrössert. Keine Oedeme, keine Varicen etc.

Sputum schleimig eitrig, in spärlicher Menge ohne Tuberculbacillen.

Temperatur 36,5°. Stuhl geformt. Urin sauer, kein Eiweiss, kein Zucker.

7. October 1898. Punktion mit dicker Canüle liefert keinen Eiter, keine typischen Geschwulstelemente.

8. October 1898. Patient wird in die chirurgische Klinik aufgenommen. Nach obigem Befund war die Diagnose zwischen Leberabscess oder erweichtem Lebertumor schwankend.

11. October 1898. Operation. 6 cm langer Schnitt am Aussenrand der rechten Rectus über die Höhe der Geschwulst. Es wird eine grosse Menge (1 l) dicken, tuberculös aussehenden Eiters entleert. Man kann mit dem Finger die buchtige in der Leber liegende Höhle abtasten. Die Leber war in der Gegend der Incision fest mit der Bauchwand verwachsen. Ausspülung, Drainage der Höhle.

27. October 1898. Fieberfreier Verlauf, die Eiterung anfangs stark, lässt allmählich nach. Appetit und Stuhlgang bessert sich. Das Allgemeinbefinden hebt sich so, dass Patient entlassen werden kann. Es besteht noch an der Incisionsstelle eine kleine Fistel. Die mikroskopische Untersuchung des Präparates ergab in den ausgeschabten Granulationen nur entzündliches Granulationsgewebe (gewöhnliche Abscessmembran). Keine Tuberculbacillen. Aus den Mittheilungen des behandelnden Arztes ergiebt sich, dass die Fistelöffnung sich nur vorübergehend schloss und fortdauernd Galle in reichlichen Quantitäten secernirte. Das Allgemeinbefinden des Patienten war dabei leidlich bis zum 25. Januar 1899. An diesem Tag bekam Patient hohes Fieber mit Schüttelfrösten, und bereits am 30. Januar 1899 erfolgte der Exitus.

Bei der Operation hatte man hier mit sehr einfachen Verhältnissen zu rechnen, weil die im Status angegebenen Erscheinungen „Fluctuation, Druckempfindlichkeit, Spannung und Röthung der Haut“ mit Sicherheit auf Verlöthung der Peritonealblätter hinwiesen, und demnach die Behandlung analog jedem anderen Abscess sein konnte. Die Frage nach der Aetiologie des Abscesses ist in diesem Fall schwer zu beantworten. Der tuberculös aussehende Eiter im Verein mit dem auf Phthise verdächtigen Lungenbefund liess daran denken, ob nicht vielleicht der Tuberculbacillus der Erreger des Abscesses sein könnte, doch fielen die diesbezüglichen mikroskopischen Nachforschungen negativ aus. Einen Anhaltspunkt für das ätiologische Moment bietet die Anamnese. Der Patient erkrankte im März an Icterus, der 6 Wochen bestand und sich noch zweimal in Pausen von 4—6 Wochen wiederholte, um seit Ende August vollkommen zu schwinden. Die ersten deutlichen Erscheinungen des jetzt bestehenden Leidens datiren von Anfang September an, so dass es nahe liegt, dasselbe mit dem vorangegangenen Icterus in Zusammenhang zu bringen. Eine Gallensteinerkrankung, die oft die Ursache eines Leberabscesses abgiebt, scheint nun hier nicht vorzuliegen, doch findet man in der Litteratur Fälle verzeichnet, wo eine in Verbindung mit Gallenretention bestehende Cholangitis z. B. catarrhalischer Natur die Veranlassung eines Leberabscesses wurde, ja nach Chvostek können einzelne Fälle von Leberabscess auf die bei länger bestehendem Stauungsicterus folgende consecutive Entzündung oder Ruptur der Gallengangswandung bezogen werden. An solche Möglichkeit wäre hier wohl zu denken, anderseits könnte es auch ein idiopathischer Leberabscess sein.

Die beiden folgenden Fälle von Leberabscess sind durch eine Appendicitis veranlasst worden; ein Zusammenhang, der bereits von verschiedener Seite betont worden ist, und über den eine reichhaltige Litteratur besteht; ich beschränke mich die Arbeiten von Aufrecht[1]), Buhl[2]), Bries[3]), Mörs[4]), Fräntzel[5]), Chvostek[6]), Rassow[7]), Sonnenburg[8]), Shoemaker[9]), Achard[10]) zu erwähnen. W. Ed-

1) Aufrecht, Berliner klin. Wochenschr. 1869. Nr. 29.
2) Buhl, Henle und Pfeuffer's Zeitschrift. III. 1854.
3) Bries, Wiener med. Presse. 1869. No. 50 u. 51.
4) Mörs, Archiv f. klin. Medicin. IV. Bd. S. 251. 1869.
5) Fräntzel, Berl. klin. Wochenschr. 1869.
6) Chvostek, Wien. med. Ztg. 1878. Nr. 25—37.
7) Rassow, Inaug.-Dissert. Greifswald 1895.
8) Sonnenburg, Perityphlitis. S. 187. 273—275.
9) Shoemaker, Med. News. April 1893. — 10) Achard, Mercedi méd. No. 47.

wards und J. S. Waterman[1]) haben aus der Litteratur 699 Fälle von Leberabscess zusammengestellt und fanden als weitaus häufigste Ursache der Krankheit die Dysenterie, in deren Folge er sich 524 mal fand. Primäre Folge eines Traumas war der Leberabscess 38 mal, in weiteren Abständen folgen dann die übrigen ätiologischen Momente, unter denen die Perityphlitis mit 18 Leberabscessen an 2. Stelle kommt. Serenin[2]), der über eine Statistik von 18 Lebereiterungen verfügt, die er aus den Sectionsprotokollen der letzten 13 Jahren des Marienkrankenhauses zu Moskau herausgesucht hat, fand in 3 Fällen als Veranlassung Appendicitis. Nach Achard steht die Ausdehnung beziehungsweise Intensität der Appendicitis in keinem geraden Verhältniss zur Möglichkeit der Leberinfection, vielmehr kann diese bei sehr geringfügigen Erkrankungen des Appendix vorkommen; deshalb räth er, möglichst früh die Appendicitis operativ zu bekämpfen. Leider verläuft dieselbe oft so latent, dass die ersten ausgesprochenen Krankheitssymptome die Zeichen eines Leberabscesses sind, wie in dem von Rassow beschriebenen Fall und einem der gleich zu beschreibenden hier zur Beobachtung gekommenen Fälle.

Fall 3. Gustav P., 38 Jahre alt. Patient stammt aus gesunder Familie. Er war immer ein gesunder kräftiger Mann, der sehr nüchtern lebte. Seit längerer Zeit hat er nämlich nach dem Genuss von schwer verdaulichen Speisen Neigung zu Darmcatarrhen. In dem letzten Jahr hat seine Frau auch manchmal eine gelbe Färbung in der Umgebung der Augen beobachtet, doch habe der darüber befragte Arzt ihrer Beobachtung nicht viel Beachtung geschenkt. Am 18. Juni dieses Jahres habe sich plötzlich ohne irgend welche Vorläufer ein heftiger Kolikanfall eingestellt mit in der Nabelgegend localisirten Schmerzen. Stuhlgang nach einigen Tagen durch Ricinus, ohne wesentliche Besserung der Beschwerden. Meteorismus besteht weiter. Am 28. Juni erfolgte ein Schüttelfrost. Die Schüttelfröste wiederholten sich anfangs zweimal am Tage, sie waren von lebhaftem Schweissausbruch begleitet. Die Schmerzen wurden von jetzt ab mehr in die rechte Bauchseite localisirt. Seit Mitte Juli trat unter Fortdauer des Fiebers und der Schüttelfröste eine Schwellung der Leber und der Milz auf. Vom 23. Juli war das Fieber continuirlich und fiel allmählich ab, so dass Patient seit dem 1. September fieberfrei war. Er war scheinbar wieder gesund, ging aus, ass und trank, was ihm schmeckte, doch kam schon am 23. November 1898 wiederum ein Schüttelfrost. Seitdem hatte Patient continuirliches Fieber und ab und zu Schüttelfröste. Wegen Verdacht auf Leberabscess oder perityphlitischen Abscess wird Patient in die hiesige Klinik gebracht am 29. November.

Stat. praes.: Gut genährter, anämisch aussehender Mann. Knochengerüst gut entwickelt. Bewusstsein nicht gestört, doch ist Patient müde

1) Edwards u. Waterman, Pacific med. journ. 1892.
2) Serenin, Chirurg. Annalen. (Russ.) 1894. S. 966.

und hinfällig. Seine Stimme ist deutlich, aber schwach. Er macht einen schwerkranken Eindruck. Keine Oedeme. Die Lungengrenze steht rechts vorn unten am unteren Rand der 5. Rippe. Eine Dämpfung über den Lungen ist nicht zu constatiren. Man hört überall Vesiculärathmen mit spärlichen, bald mehr hinten, bald mehr vorn zu hörenden Rhonchi. Patient hat ziemlich viel Husten und producirt ein rein schleimiges Sputum, in dem keine Tuberculbacillen gefunden werden. Im Blut findet sich eine deutliche Vermehrung der weissen Blutkörperchen. Hglb. Gehalt 50 Proc. Rothe Blutkörperchen betragen an Zahl 4 500 000. Herzbefund normal, das Abdomen ist aufgetrieben. Umfang über dem Nabel 98 cm. Der Percussionsschall in den mittleren Partien laut und tief tympanitisch. Unterhalb des rechten Rippenbogen fühlt man deutlich die resistente Leberoberfläche. Tastet man nach abwärts und versucht, den Leberrand zu palpiren, so gelingt dies nicht deutlich, sondern man fühlt eine in der Tiefe des Abdomens liegende, scheinbar mit der Leber zusammenhängende Geschwulst, die verhältnissmässig wenig schmerzhaft ist. In der vorderen Axillarlinie reicht sie fast bis zur Spina hinab. Ob diese Schwellung fluctuirt, kann nicht mit Sicherheit entschieden werden. Die Milz ist sehr stark vergrössert; man fühlt handbreit vor dem linken Rippenbogen ihren scharfen, vorderen Rand. Im Urin ist kein Eiter oder Blut, kein Zucker, kein Eiweiss. Der Stuhlgang erfolgt täglich einmal von selbst, ohne Schmerzen; ist geformt, gut verdaut, ohne Eiter, ohne Blut. Ueber Schmerzen klagt Patient wenig, doch meint er immer, in der rechten Bauchseite müsse etwas sitzen. Der Appetit ist mittelmässig. Der Schlaf unruhig ohne Delirien.

Klin. Diagnose: Wahrscheinlich cholangoitische Abscesse in der Leber. Die Milzschwellung ist entweder ein Symptom der chronischen Pyämie, die zweifellos besteht, oder Folge der Stauung im Pfortaderkreislauf. Es ist auch möglich, dass eine Perityphlitis vorliegt.

Verlauf: Da das Fieber etwas zurückgeht, und bei den wahrscheinlich multiplen Leberabscessen eine Operation nicht nur gefährlich sein würde, sondern auch voraussichtlich nicht allen Eiter entleeren könnte, so wird vorderhand nicht operirt. Behandlung mit Priessnitz'schen Umschlägen um den Leib, leicht verdaulicher Kost und warmen Bädern.

3. November. Nachdem Patient heute Nacht noch 38,3° gemessen hat, sinkt die Temperatur in der Frühe auf 35,3°. Patient ist sehr schwach, er bekommt Cognac und Glühwein, wird in warme Tücher geschlagen. Abends zeigt er 37,0°, fühlt sich besser. Der Puls ist sehr frequent und klein, 144.

4. November. Heute Nacht ein 1 Stunde lang dauernder Schüttelfrost mit nachherigem Schweissausbruch; die Temperatur aber erhebt sich nur bis auf 38,4°.

5. November. Heute wieder Schüttelfrost 39,4°. Starke beiderseitige Bronchitis, ziemlich reichlicher Auswurf.

6. November. Ordination von dreimal täglich 1,0 Natr. salicyl. Patient ist ganz appetitlos, er verweigert jede Fleischnahrung, lebt nur von Milch und Mehlspeisen.

8. November. Der Befund hat sich nicht geändert. Der untere Leberrand ist bei tiefer Palpation 4 Querfinger über dem Poupart'schen Band zu fühlen; die Milz handbreit unter dem Rippenrand vorragend. Ascites ist nicht deutlich nachweisbar; es bestehen geringe Oedeme an den Beinen. Ueber den Lungen grossblasige Rhonchi.

9. November. Patient verfällt sichtlich, er sieht sehr blass und subicterisch aus, der Puls ist klein und frequent. Die Bronchitis nimmt zu. Links hinten unten eine 3 Querfinger breite Dämpfungszone, über der man leichtes Reiben hört.

11. November. Dämpfung links hinten unten deutlich, über derselben fehlendes Athemgeräusch, oberhalb Frottement. Temperatur 39,3°. Da ohne operative Behandlung keine Aussicht auf Besserung ist, so wird trotz der grossen Schwäche des Patienten ein operativer Eingriff beschlossen und derselbe auf morgen früh festgesetzt.

12. November. Operation: G. R. Czerny. Da etwa in der Mammillarlinie die Druckempfindlichkeit am stärksten angegeben wird, und hier auch eine wenn auch nicht deutliche vermehrte Resistenz zu sein schien, wurde zunächst an dieser Stelle punktirt und mit Dieulafoy aspirirt. Es zeigte sich, dass Eiter angesaugt wurde, daher wurde sofort die Incision angeschlossen. Längsschnitt in der Linea Spigelii, die Arteria Epigastrica wird doppelt unterbunden. Nach Eröffnung des Bauchfells entleert sich Ascitesflüssigkeit, der mit stinkendem Eiter vermischt war, der aus der Punktionsstelle quoll. Die Leberoberfläche war glatt, blauroth verfärbt, stark hyperämisch, mittelweich. Mit dem Thermocauter wurde an der Punktionsstelle nach innen und oben etwa 2 cm tief eingestochen, dabei aber kein Eiter entleert. Es stellte sich nur eine starke venöse Blutung ein, welche durch Tamponade zu stillen gesucht wurde. Nach nochmaliger Explorativpunktion mit dem Troicart unterhalb der ersten Punktionsstelle entleerte sich wieder derselbe jauchige Eiter; es wurde daher nach Abmessung der Tiefe von 3—4 cm der Abscess mit dem Thermocauter eröffnet, die Oeffnung bis zu Kleinfingerdicke erweitert und ein Gummirohr eingelegt, durch welches sich ungefähr 500 ccm eines stinkenden, gelben, etwas rahmigen Eiters entleerte. Das Gummirohr wurde mit einer Catgutnaht in die Leberwunde eingenäht, die Umgebung mit steriler Gaze tamponirt und die Leberwunde mit Jodoformgaze ausgestopft. Eine Probepunktion der Gallenblase hatte vorher goldgelbe, flüssige Galle in derselben ergeben.

Nach der Operation, welche unter schwacher Chloroformnarkose in ungefähr 15 Minuten ausgeführt wurde, war Patient sehr schwach. Er wurde in das erwärmte Bett gebracht und ihm ein Weinkochsalzclysma gegeben. Er erbrach nicht; der Puls ist stark beschleunigt. Abendtemperatur 36,5°, heftiges Durstgefühl. Da kein Erbrechen, wird schluckweise Wein gestattet. Puls 120, Zunge etwas trocken; es stellt sich Schmerzhaftigkeit im Bauch ein, mit leichtem Meteorismus, welche das Aushusten sehr schmerzhaft machen. Codeïn. phosph. bringt etwas Erleichterung.

13. November. Nacht ziemlich schlaflos. Morgentemperatur 37,2°. Meteorismus hat etwas zugenommen und dementsprechend die Dyspnoe; stark frequentirte Athmung, Puls 120 celer. Heftiges Durstgefühl, kein

Aufstossen, kein Erbrechen. Gleich nach der Operation war in das in die Leber eingenähte Gummidrain ein Schlauch eingefügt worden, welcher noch ziemlich viel Eiter in ein Glasgefäss ableitete. Heute fliesst etwas gallig gefärbte seröse Flüssigkeit ab. Wegen Durchtränkung des Verbandes Verbandwechsel. Erneuerung der Tampons, auf der Leber sieht man einen grauweissen Belag. Abends 37,3°. Wegen Hustenreiz Codein. phosph. Abends 1 Einlauf, der am 14. November in der Nacht drei dünne Stühle zur Folge hat. Puls und Respiration noch immer stark beschleunigt. Kein Fieber, geringerer Meteorismus; noch Druckschmerzhaftigkeit im Abdomen vorhanden. Im Urin Phosphate in reichlicher Menge, kein Albumen.

15. November. Patient fühlt sich heute entschieden leichter. Temperatur normal. Puls 140, etwas dicrot. Tagsüber noch 3 Stühle. Abends 10 gtt. Tct. opii. Aus der Leber entleert sich nur noch gallige Flüssigkeit, kein Eiter mehr; Bauchwunde breit offen, entleert ein wenig seröse Ascitesflüssigkeit. Tampons werden erneuert.

16. November. Trotz Opium hatte Patient noch fünf diarrhoeische Stühle, welche nicht ganz cholisch gefärbt sind. Verband stark von Ascitesflüssigkeit durchtränkt; es fliessen durch den Schlauch noch immer geringe Mengen Eiter ab, vermischt mit gallig gefärbter Flüssigkeit. Kein Fieber, Puls etwas kräftiger, Athmung freier, sonst Status idem.

17. November. Patient ist fieberlos geblieben. Der diarrhoeische Stuhlgang hält noch an; zweimal täglich 0,5 Bismut. subnitr. Abends 10 gtt. Opium. Patient bekommt als Nahrung Suppe und Milch, ferner Beeftea und Somatose. Beim Verbandwechsel werden die Tampons stets erneuert. Der Verband ist sehr stark von Ascitesflüssigkeit durchtränkt; im Glasgefäss ein eitriger Bodensatz von geringer Menge.

19. November. Das in die Leber eingeführte Röhrchen ist heute herausgefallen. Da die Leberwunde verklebt ist, ist eine Wiedereinführung nicht mehr möglich, es wird daher nur ein Tampon in die Abscessgegend vorgeschoben. Die noch immer bestehende Diarrhoe durch Bismut. und Opium zu bekämpfen gesucht. Puls ist stark beschleunigt.

20. November. Abends steigt die Temperatur auf 38,3°. Die Druckschmerzhaftigkeit des Abdomen hat bedeutend nachgelassen, dagegen besteht noch immer Abweichen. 5—6 Stühle in einer Nacht unter starkem Tenesmus.

22. November. Seit gestern ist Patient auffallend somnolent; er schläft viel, muss zur Nahrungsaufnahme geweckt werden; er bemerkt nicht, wenn man an das Bett tritt, giebt aber auf Befragen an, dass es ordentlich gehe. Der Puls ist sehr frequent und klein; mehrere dünnflüssige Stühle. Durch Verklebung des Peritoneums mit der Bauchwand kann sich die Ascitesflüssigkeit nicht mehr entleeren, der Verband ist daher fast trocken. Die Ascites ist percutorisch deutlich nachweisbar, hat anscheinend nicht zugenommen. Die Urinentleerung ist sehr spärlich. Kein Fieber.

24. November. Während in den letzten Tagen die Secretion sehr gering war, entleerten sich heute wieder ziemliche Mengen übelriechenden

Eiters in den Verband. Patient fühlt sich wohl, klagt nicht. Diarrhoen halten an. Zweistündlich Tannalbin 1,0.

25. November. Trotz Tannalbin hören die diarrhoeischen Stühle nicht auf, abends Tct. opii 10 gtt. Aus der Leberwunde entleert sich jauchiger Eiter; es wird daher beschlossen, durch neuerliche breitere Eröffnung des Abscesses Luft zu schaffen.

26. November. Operation. Anfangs wird versucht, ohne Narkose nach Auseinanderhalten der Wundränder mit breiten Haken die Leberöffnung zu finden, um ein dickes Drain in die Abscesshöhle einführen zu können; es gelingt aber nicht. Patient wird daher chloroformirt und vom oberen Wundrand ein Seitenschnitt nach hinten angefügt. Man bekommt wohl die Leberwunde, welche sich nach oben und hinten mit der Leber zurückgezogen hat, zu Gesicht, aber die Einführung eines Drains gelingt nicht, trotzdem die Punktion mit einem Troicart in der Tiefe von 5 cm noch Eiter ergeben hat; man begnügt sich daher mit der Tamponade. Um dem Ascites Abfluss zu verschaffen, wird zunächst mit dem Dieulafoy punktirt, da sich aber ein eitriger Erguss in die Bauchhöhle ergiebt, so wird sofort in der linken Unterbauchgegend eine ca. 5 cm lange Incision gemacht, und es entleerte sich hierauf ungefähr 1 l eitriger Flüssigkeit von jauchigem, übelem Geruch. Es wird ein langes, dickes Drainrohr nach hinten und unten vorgeschoben und der Verband angelegt. Gegen Abend hat sich Patient so ziemlich erholt, er ist fieberlos, Puls 120, klein aber regelmässig, keine Diarrhoe.

27. November. Nacht ganz schlaflos, Puls 120, kein Erbrechen oder Aufstossen, Zunge trocken, starker Durst. Nachmittag stellen sich die Diarrhoen wieder ein. Puls sehr klein und frequent 150. Eitriges Sputum.

28. November. Unter zunehmender Herzschwäche erfolgt heute früh der Exitus.

Der Obductionsbefund war folgender;

In der linken Bauchseite drainirte Wunde, in der rechten Seite breite Eröffnung, in der die Leber bloss liegt. Das Netz bedeckt die Därme und ist mit ihnen verklebt, wie die Därme unter sich. Diese Adhäsionen sind zum Theil fest. Zwischen den Därmen finden sich sulzige Massen, da und dort wird beim Ablösen des Darmes ein Abscess mit grünlich rahmigem Eiter eröffnet. Die Leber ist gross und enthält am rechten Lappen mehrere gelb verfärbte, fluctuirende Stellen, die Abscessen entsprechen. Ein apfelgrosser Abscess mit grünem dicken Eiter liegt etwas über der operativ eröffneten Stelle und ist von einer continuirlichen pyogenen Membran ausgekleidet. Ein zweiter kleinerer Abscess mit einer grossen Anzahl kleiner buchtiger Abscesse in der Umgebung liegt höher oben gegen die Kuppe der Leber und hängt mit dem ersten zusammen. Im beschriebenen Gebiet sieht man einzelne thrombosirte Pfortaderäste. Das Zwerchfell ist mit der Leber im weitem Bezirk verwachsen. Der Hauptstamm der Pfortader ist verstopft durch altes, fest mit der Wand verwachsenes Gerinnsel, dann gelangt man peripher an eine Theilungsstelle, wo nach links die Vena lienalis, nach unten die Mesentericae ausstrahlen, dort schliesst sich an das entfärbte grauliche Gerinnsel ein frisches rothes an, und eine kleine Strecke davon entfernt wiederum ein

altes festes mit der Wand verwachsenes. Die Mesenterialvene, die aus dem Ileocöcalwinkel heraufzieht, ist vollständig obliterirt. Im Coecum, unmittelbar neben der Oeffnung des Wurmfortsatzes findet sich eine schwarze durchlöcherte Stelle in der Schleimhaut. Der Wurmfortsatz ist ca. $^1/_2$ cm weit von normaler Schleimhaut bekleidet, dann kommt eine stenotische Stelle, jenseits derselben ist eine ampullenartige Erweiterung mit multiplen, flachen Geschwüren, so dass die Schleimhaut wie durchlöchert aussieht. Hier macht der Appendix eine scharfe Knickung und communicirt am Ende mit jener vorher beschriebenen Stelle des Coecum, die also offenbar die Stelle des secundären Durchbruchs des Appendix ins Coecum bezeichnet. Eine Einbruchsstelle ins Peritoneum ist nicht vorhanden. Ringsum schwartige Verwachsungen. Milz sehr gross, Zeichnung verwischt, mit dem Zwerchfell verwachsen.

Wir können also aus dem Obductionsbefund ganz genau den Weg, auf dem es zur Abscedirung in der Leber gekommen ist, verfolgen. Primär eine Appendicitis ulcerosa perforativa, die so wenig ausgesprochene Erscheinungen macht, dass sie verborgen bleibt, fortgesetzte Entzündung und Thrombose der Vena mesenterica, in deren Gefolge Thrombose der Pfortader und schliesslich Verschleppung des infectiösen Thrombenmaterials in die Portaäste, wo dieselben den Anlass zu multiplen Abscedirungen geben.

Die eigentliche Todesursache war eine Peritonitis purulenta, die augenscheinlich nicht directe Folge der Appendicitis war, da ein Durchbruch ins Peritoneum nicht nachzuweisen ist, wohl aber liegt es nahe, daran zu denken, dass aus dem eröffneten Leberabscess Eiter in die Bauchhöhle gekommen ist und zu diesem Ergebniss geführt hat. Die epicritische Erörterung dieser Frage wird mich nach Beschreibung des folgenden sehr ähnlichen Falles beschäftigen.

Fall 4. Albert B., 22 Jahre alt. 8. Mai 1898 bis 23. Mai 1898. Hereditäres nicht von Belang. Als Kind hatte er Masern und Diphtherie. Im Juni 1897 Radicaloperation am linken Ohr (Processus mastoideus). Sonst stets gesund. Patient bekam etwa am 25. März nachts heftige Schmerzen in der rechten Unterbauchgegend, Gurren im Leib und in der darauf folgenden Zeit auch gelegentlich Erbrechen. Ungeachtet seiner Schmerzen arbeitete er bis zum 1. April. Im Anschluss an eine Kneiperei am 28. März, an welche sich eine Schlägerei anschloss (Patient will ca. 15 Glas Bier getrunken haben), verschlimmerte sich sein Zustand, die Schmerzen nahmen an Intensität zu, es stellte sich Erbrechen gelber, bitter schmeckender Massen ein, Schwindelanfälle von kurzer Dauer, Kopfschmerzen, Hitze und Frost. Am 1. April wurde Patient in der medicinischen Klinik aufgenommen. Hier dauerten die zuvor genannten Beschwerden fort, das Erbrechen wiederholte sich; Patient wurde angeblich in diesen Tagen gelb.

Status in der medicinischen Klinik: Lungen und Herz bieten nichts Pathologisches. Abdomen nicht aufgetrieben. Auf der rechten

Leibseite grösseres Resistenzgefühl als links, man hat den Eindruck, als ob gefüllte Darmschlingen unter den Fingern vorbeigleiten. Im linken Hypogastrium ebenfalls etwas Druckempfindlichkeit; die ganze Unterbauchgegend gegen stärkeren Druck schmerzempfindlich. Ueber der resistenten Stelle gedämpft tympanitischer Schall. Kein Erguss im Leib. Temperatur 39,9°. Puls regelmässig 88. Urin sauer, spec. Gewicht 1012, kein Albumen, kein Saccharum. Obstipation. Appetit und Schlaf schlecht. Im weiteren Verlauf bestehen die genannten Beschwerden in wechselnder Intensität fort. Am 4. Mai Steigerung der Symptome. Heftige Schmerzen, mässiger Ascites, Aufstossen. Dicroter Puls. Unruhe im Leib, die Fiebercurve vom 1.—8. April intermittirend. Vom 1.—10. April sinkt die Temperatur langsam von 40° auf 36,3°. Vom 10.—14. April steigt sie bis 40,1°. Von da ab schwankend zwischen 36,5 und 39,0°. Am 8. Mai wird Patient auf die chirurgische Klinik verlegt.

Status praes.: Patient ist ziemlich abgemagert, anämisch, leicht icterisch. Temperatur 37,0°. Puls 70, regelmässig, kräftig, Zunge feucht. Urin frei von Eiweiss und Zucker; enthält Spur von Gallenfarbstoff. Herztöne rein, kräftig, Herzdämpfung normal. Ueber den Lungenspitzen voller Schall. Hinten unten steht die Lungengrenze beiderseits an der 8. Rippe, abwärts ist ein pleuritischer Erguss oder eine Infiltration nicht nachweisbar. Das Abdomen ist ziemlich stark aufgetrieben; dasselbe giebt in der Ileo-cöcalgegend leicht gedämpft tympanitischen Schall. Anderweitige Dämpfungen oder abnorme Resistenzen sind nicht nachweisbar. Die Leberdämpfung reicht in der Mammillarlinie vom oberen Rand der 6. Rippe bis zum Rippenbogen, in der Mittellinie bis 2 Finger breit abwärts des Proc. xiphoideus. Patient klagt über starke kolikartige Schmerzen im Epigastrium, die nach rechts unten ausstrahlen; diese ganze Partie ist auch lebhaft druckempfindlich. Der 3 Stunden nach der Probemahlzeit ausgeheberte Mageninhalt enthält nur eine Spur galliger Flüssigkeit. Bei Aufblähung reicht seine untere Grenze bis 2 Finger breit oberhalb des Nabels. Die Milzdämpfung ist etwas verbreitert, die Milz aber nicht deutlich palpabel.

Klinische Diagnose: Alte Perityphlitis mit intraabdominellem Abscess, wahrscheinlich retrogastrisch, subphrenisch.

Verlauf: In den nächsten Tagen bleibt der Zustand ziemlich unverändert. Patient ist fieberfrei, klagt dauernd über die heftigsten Schmerzen im Epigastrium, so dass er täglich 0,03—0,04 Morphium gebraucht. Stuhl auf Einlauf regelmässig, nichts Pathologisches zeigend.

12. Mai. Probepunktion links hinten im 9. Intercostalraum und in der Milzgegend, es wird nur Blut aspirirt.

Zustand nach der Punktion unverändert. Es wird jetzt Laparotomie beschlossen.

17. Mai. Operation: G. R. Czerny. Resection der 8. und 9. Rippe rechts hinten unten subperiostal ca. 5 cm lang. Da sich nach Freilegung der Pleura zeigt, dass die beiden Blätter nicht verwachsen sind, so wird die Lunge nach oben gedrängt und die beiden Blätter werden in einer Ausdehnung von 5 : 3 cm mit 8 Catgutnähten vereinigt. Tamponade.

20. Mai. Zunächst Punktion, es entleert sich reichlich jauchiger Eiter. Darauf breite Incision ca. 4 cm lang. Es entleert sich ca. 1 l

Eiter. Man gelangt in eine grosse, von fetzigen Membranen ausgekleidete Höhle, von der sich nicht mit Sicherheit entscheiden lässt, ob sie subphrenisch oder intrahepatisch liegt. Tamponade, Drainage.

21. Mai. Das Befinden nach der Operation wird zunächst wesentlich besser. Die Schmerzen lassen ganz nach. Es entleert sich noch massenhaft Eiter.

22. Mai. Gleicher Befund.

23. Mai. Nachts plötzlich Collaps. Morgens Puls 120. Leib druckempfindlich: in den abhängigen Partien deutlicher Erguss. Daher sofort Laparotomie in Infiltrationsanästhesie (Dr. Petersen). Es entleert sich reichlich jauchiger Eiter, der diffus die ganze Peritoncalhöhle erfüllt. Ausspülung, Tamponade. Subcutane Infusionen. 2 Stunden später Exitus.

Obductionsbefund: Icterische Hautfärbung. Beiderseits pleuritische strangförmige Verwachsungen, links ausgedehnt an der Basis und den Seitentheilen der Lunge bis zur Spitze, rechts auf die Basis und die unteren Seitentheile beschränkt. Rechts hinten unten eine Incisionsöffnung; Resection eines Theiles der 8. und 9. Rippe. Ein Drainrohr führt direct in die Lebersubstanz hinein. Die zwei unteren Drittheile der Dünndarmschlingen sind contrahirt, hyperämisch mit dünner Fibrinschicht belegt, das obere Drittel gebläht, dazwischen wird durch einen Strang des grossen Netzes, dessen Ende in der Gegend des Pancreasschwanzes adhärent ist, eine Einengung gebildet, die der Grenze zwischen engem und weitem Darm entspricht. Die Adhäsion ist fibrinös und leicht zu lösen. Der Wurmfortsatz hat einen eigenthümlichen Verlauf, er wendet sich nach einem Bogen nach abwärts, wieder hinauf rückwärts nach rechts und verschwindet retroperitoneal. Präparirt man von aussen das Mesocolon ab, so findet man ihn auf, und zwar geht er fast unmittelbar über in einen etwa nussgrossen Abscess von bräunlich-schmutzigem Eiter. Nach oben setzt sich dieser nicht fort, wohl aber etwas nach links und hört hier in bindegewebigen Adhäsionen auf, die die unteren Dünndarmschlingen zu einem Knäuel zusammenhalten. An der Leber sind schon von aussen gelb verfärbte, fluctuirende Stellen bemerkbar, die beim Einschneiden sich als Abscesse erweisen. Der Inhalt ist verschieden, theils gallig, theils rein eitrig. Die Mehrzahl derselben liegt im rechten Lappen, der linke ist verschont; sie sind apfel- bis hanfkorngross, buchtig und vielverzweigt, parenchymatös degenerirtes Lebergewebe zwischen sich fassend. Auf der Leberkapsel liegen fibrinöse, etwas gallig gefärbte, dünne Schichten, aber es sind zwischen Leber und Zwerchfell keine Adhäsionen oder zähe Verklebungen etwa im Umkreis des Drainrohres. Im Ligamentum hepaticoduodenale stiess man auch auf Abscesse, und zwar ehe man der Gallengänge und der Pfortader ansichtig wird, sie entsprechen möglicherweise den hier verlaufenden Lymphgefässen. Doch auch die Pfortader ist verändert durch rauhe Beschaffenheit der Wandung, an der sich Gerinnselmaterial niedergeschlagen hat, das schmutzig und eiterähnlich aussieht. Die von hier aus präparirten Pfortaderäste, besonders die nach links ziehenden, zeigen dieselbe Veränderung, dem entsprechend sind an der kleinen Curvatur des Magens, Duodenum, Jejunum in der Substanz und zwischen den Mesenterialblättern unmittelbar an der Insertion eine grosse Reihe von Abscessen, die am Magen sogar auf die Wand übergreifen.

Am Duodenum und Jejunum zeigt sich die Lage der Abscesse durch hyperämische, schwarzrothe Verfärbung der Schleimhaut, offenbar im Zustand des Infarctes. Frei von diesen Veränderungen sind auffallenderweise gerade die Pfortaderäste des Ileocöcalwinkels. Bei gründlichem Zerschneiden der Leber zeigt sich, dass die Hauptmasse derselben von Abscessen aller Grössen eingenommen ist, und dass auch der linke Lappen zwar nicht von Abscessen aber von Gallenstauung und, wie es scheint, Pfortaderveränderungen befallen ist. In der Kuppe der Leber sitzt ein fast faustgrosser Abscess.

Also auch hier ist als Ausgangspunkt die Appendicitis anzusehen, der secundär die Abscedirung der Leber folgte, nur ist der Weg, den die Infection betreten hat, hier nicht so klassisch ausgeprägt wie in dem vorigen Falle.

Eine grosse Gefahr bei Incision und Drainage eines Leberabscesses bildet ein eventuelles Einfliessen des Eiters in die Peritonealhöhle. Liegen, wie in dem 2. Fall beschrieben wurde, die Verhältnisse derartig einfach, dass der Abscess dem Durchbruch durch die äussere Haut nahe zu sein scheint, so ist mit Sicherheit auf den Abschluss der Peritonealhöhle durch Verwachsung der beiden Serosablätter zu rechnen und jede Vorsichtsmaassregel überflüssig. Wo das aber nicht der Fall ist, muss künstlich ein Schutz gegen Uebertritt des Eiters in die freie Bauchhöhle geschaffen werden. Das kann geschehen durch Vernähung der beiden Blätter mit Catgut, eine Methode, die von Säuger und Lindemann bei Echinokokkusoperation angegeben ist, oder sicherer noch, indem man nach Volkmann's Vorgang bei Echinokokkus, zweizeitig vorgeht und erst in zweiter Sitzung den Abscess eröffnet, nachdem die Peritonealverwachsung stattgefunden hat. Im Falle 3, wo wegen der hochgradigen Schwäche des Patienten eine möglichste Abkürzung der Operation geboten war, versuchte man mit Tampons dem Eintritt von Eiter in die Bauchhöhle zu wehren, leider ohne Erfolg, denn der Patient bekam eitrige Peritonitis. Im Fall 4 war diese Unterlassungssünde die Folge eines diagnostischen Irrthums. Man vermuthete, einen subphrenischen Abscess vor sich zu haben, rechnete demnach mit Sicherheit auf Adhäsionen; die Section aber klärte auf, dass es sich um einen Leberabscess ohne jede Verwachsung in der Gegend der Incisionsstelle handelte, so dass dem Uebertritt von Eiter in die Bauchhöhle Thür und Thor geöffnet war, so ist es zu verstehen, wie in beiden Fällen die Patienten an Peritonitis purulenta zu Grunde gingen.

II. Tumoren der Leber.

Von den zur Resection gelangten 3 Tumoren war einer 1 Syphilom, 1 Sarkom und 1 Adenom, ersteren hat seiner Zeit

B. G. Schmidt[1]) ausführlich beschrieben, doch will ich den Fall der Zusammengehörigkeit willen, und weil er des Interessanten genug bietet, nochmals schildern.

Fall 5. Therese A. 37 Jahre alt. Anamnese: Vater der Patientin starb an einem Lungenleiden, die Mutter ist gesund. Von den vier Geschwistern leidet ein Bruder an starkem Husten und Hämoptoe. Patientin hat 5 Kinder, von denen zwei an Krämpfen gestorben sind, ausserdem hatte Patientin einmal im 7. Monat einen Abort angeblich nach schwerem Heben. Der Mann soll gesund sein; weder sie, noch der Mann oder eines der Kinder soll jemals einen Ausschlag oder Geschwüre gehabt haben. Periode stets regelmässig. Im December 1891 nach dem letzten Wochenbett spürte Patientin grosse Schwäche in den Gliedern und starke Schmerzen, die auf ärztliche Behandlung nachliessen, doch trat nach 4—6 Wochen allmählich und anfallsweise wieder Verschlimmerung ein. Patientin will seit December stark abgemagert sein und an häufigen Nachtschweissen leiden. Stuhl war bis vor 14 Tagen hart und zeigte Blutbeimengung. Vor etwa 4 Wochen fühlte sie zufällig bei Betastung des Leibes einen dicken, grossen Tumor im linken Hypochondrium; er liess sich verschieben und machte der Patientin durchaus keine Beschwerden, der deswegen consultirte Arzt wies sie in die hiesige Klinik. Jetzt klagt Patientin nur über Nachtschweisse und Schmerzen in den Gliedern, sonstiges Allgemeinbefinden gut. Kein Husten.

Status praesens: Mittelgrosse, anämische, abgemagerte Frau. Auf der Haut des Rumpfes vorn wie hinten sind zahlreiche bis Pfennigstückgrosse, flache weisse Narben von einem früheren blasigen Ausschlag herrührend. Im Rachen chronische Pharyngitis. Am rechten Schilddrüsenlappen sitzt eine ca. hühnereigrosse Struma, deren hinterer lateraler Theil hart, unregelmässig und wie verkalkt erscheint. Der Thorax ist lang und schmal, Intercostalräume weit; Athmung beiderseits gleichmässig. Supra- und Infraclaviculargruben vertieft. Percussion ergiebt normalen Schall mit Ausnahme eines etwa handtellergrossen Bezirks der linken Seite, welche sich von der Scapular- bis zur hinteren Axillarlinie in der Höhe des 9.—11. Brustwirbels befindet. Dort herrscht starke Abschwächung des Schalles, während auf der gegenüberliegenden entsprechenden Seite die Percussion Schachtelton ergiebt. Die untere Lungengrenze vorn am oberen Rand der 6. Rippe, hinten am 10. Brustwirbel. Athemgeräusch ist vorn oben normal vesiculär, hinten unten rauh mit verlängertem Exspirium und über der gedämpften Partie abgeschwächt ohne Nebengeräusche. Herzdämpfung normal; Töne rein, der 2. Aortenton etwas rauh. Puls 80, regelmässig, weich. Das Abdomen weich, zahlreiche Striae. Im Gebiet des Nabels fällt eine querovale Vorwölbung von ungefähr 2 cm Länge und 5 cm Breite auf. Der Schall über diesem Tumor ist gedämpft tympanitisch und reicht 2 Finger breit nach oben und unten vom Nabel, nach links überschreitet er die Medianlinie um 3 Finger-, nach rechts um 5 Fingerbreite. Im Gebiet des Colon ascendens ist der Schall verkürzt tympanitisch, sonst überall tympanitisch. Die Geschwulst ist cylindrisch,

1) Schmidt, Deutsche med. Wochenschr. 23. Febr. 1893.

derb mit unregelmässiger Oberfläche; sie lässt sich in der verticalen Richtung leicht, besonders nach oben verschieben, gut auch nach der rechten Lumbalgegend, während nach links die Verschieblichkeit beschränkter ist. Bei der Athmung geht die Geschwulst mit, beim Aufsitzen spannen sich die Bauchdecken über den Tumoren. Wird der Darm mit Kohlensäure aufgebläht, so zeigt sich die Auftreibung hauptsächlich deutlich in der linken Bauchseite, der Tumor tritt nicht mehr so prägnant unter den Bauchdecken hervor, sein gedämpfter Schall nimmt etwas ab und wird mehr tympanitisch, aber gegen die Umgebung noch deutlich unterscheidbar. Die Leber ist nicht deutlich vergrössert, eben so auch nicht die Milz. Der Leib ist nirgends druckempfindlich. Stuhl meist angehalten.

Am Anus keine Hämorrhoiden. Der auf Ricinusöl erfolgte Stuhl ist weich, normal. Scheide ziemlich weit, Portio tiefstehend, Uteruskörper etwas vergrössert, stark retroflectirt. Ovarien nicht fühlbar. Uterus steht mit dem Bauchtumor in keiner Verbindung. Tumor von der Vagina aus kaum fühlbar. Urin etwas trüb, sauer, frei von Eiweiss, Zucker und Indican.

Diagnose: Tumor des Colon transversum; dafür sprachen die Darmerscheinungen, die blutigen Stühle und die häufigen Obstipationen, sowie das Herüberrücken der Geschwulst bei der Gasaufblähung, und unter Berücksichtigung der Heredität und des Lungenbefundes wurde ein tuberculös ulceröser Tumor des Quercolon vermuthet, die Frage, ob nicht ein Carcinom vorliege, wurde offen gelassen.

12. August. Operation: Dr. Schmidt. Incision in der Medianlinie 8 cm oberhalb des Nabels beginnend bis 5 cm unterhalb desselben. Nach Eröffnung der Bauchhöhle repräsentirt sich der Tumor nicht wie bisher angenommen wurde im Colon transversum sitzend, sondern als eine kleinfaustgrosse Geschwulst, die vom linken Leberlappen ausgeht. Die Oberfläche derselben ist gewölbt, mit punktförmigen, weissen Flecken übersät von etwas gesticktem Muster, ähnlich einem cirrhotischen Process, während die übrige Leberoberfläche normales, glänzendes glattes Aussehen darbietet. Die Geschwulst lässt sich palpatorisch als eine harte Induration gegen das normale weiche Lebergewebe gut abgrenzen. An der Unterfläche der Leber erstreckt sie sich etwas weiter in der Richtung nach dem Hilus zu. In der Umgebung bestehen keine Adhäsionen. Die Leber, und namentlich die mit derselben durch einen etwas eingeschnürten Stil zusammenhängende Lebergeschwulst sind auffallend beweglich. Abtastung des Leibes und der Eingeweide bietet normalen Befund. In der Absicht, den Tumor zu entfernen, wird der linke Leberlappen vor die Bauchwunde gebracht und hier durch Seidennähte, welche die Serosa der Leber mit dem parietalen Peritonealblatt der Bauchdecken verbinden und unterhalb der Geschwulst das Lebergewebe nur oberflächlich fassen, angenäht. (Aehnlich der extraperitonalen Stilbehandlung eines myomatösen Uterus.) Um den hervorragenden Leberlappen wird an der Basis eine elastische Ligatur gelegt und oberhalb derselben der Tumor mit dem Scalpell glatt abgetragen. Dabei zeigen sich auf der Schnittfläche noch ca. drei kleine, weissliche Knötchen z. Thl. auf dem Durchschnitt, welche mit dem scharfen Löffel aus dem Gewebe enucleirt werden können. Ligatur von etwa vier spritzenden arteriellen Gefässen und ca. sechs venös blutenden Stellen. Die Oberfläche blutet im allgemeinen auffallend wenig

parenchymatös, die wenigen Stellen aber werden mit dem Thermocauter leicht gestillt. Da die elastische Ligatur abgleitet, wird sie entfernt, und zur Sicherung gegen Zurückgleiten der Leber wird ihre Circumferenz noch einmal mit Nähten, welche auch die äussere Haut fassen, fixirt. Jodoformgaze, Sublimatgazeverband in der gewöhnlichen Weise. Der entfernte Lebertumor ist 8 cm lang, 5¾ cm breit, 4½ cm dick. Er zeigt auf der Oberfläche die vorher beschriebenen Veränderungen. Auf dem Durchschnitt liegt in einer etwas cirrhotisch veränderten Umgebung eine fast hühnereigrosse, wenig abgegrenzte Geschwulstmasse, welche ein homogenes, speckiges, grau-gelbliches Aussehen zeigt, von einzelnen roten Punkten durchsetzt ist und an einer Stelle von einem derben, fibrösen, ½ cm breiten Bindegewebsstrang durchzogen wird. Die Tumormasse reicht bis dicht unter die Glisson'sche Kapsel und erscheint noch in 20 Pfennigstückgrösse an der unteren Schnittfläche.

Anatomische Diagnose: Tumor des linken Leberlappens, wahrscheinlich Gumma, vielleicht aber auch Sarkom. Die mikroskopische Untersuchung ergiebt mit Sicherheit, dass es sich um ein Syphilom mit milaren Gummata handelt.

Verlauf: 17. August. Seit der Operation nie Erbrechen. Temperatur normal. Urin ging am ersten Tag spontan ab. Keine Schmerzen. Heute auf Ricinusöl reichlicher Stuhlgang. Erster Verbandwechsel. Verband wenig blutig durchdrängt, geruchlos. Die blossliegende Leberpartie ist trocken ohne Secretion. Die umsäumende Nahtlinie reactionslos. Entfernung einiger Hautnähte. 21. August Entfernung sämmtlicher Nähte. 24. August. Der Leberstumpf hat sich etwas eingezogen, vom Schorfe gereinigt, granulirt gut. Secretion äusserst gering. Temperatur normal, nirgends Schmerzen. 27. August Verbandwechsel, Leberstumpffläche ist verheilt und granulirt.

29. August. Transplantation der granulirenden Leberstumpffläche nach Thiersch vom linken Oberschenkel. Trockener Verband.

11. September entlassen.

Patientin soll sich nach einiger Zeit wieder vorstellen; das geschieht zwar nicht, dagegen schreibt sie im März 1898 auf Anfrage, dass sie ohne Schmerzen sei und völlig arbeitsfähig.

In der Litteratur finde ich achtmal Resection bei Lebersyphilom vorgenommen von Albert[1]), Wagner[2]), Lauenstein[3]), Tillmanns[4]), Koenig[5]), Schmidt[6]) Tricomi[7]), Bastranelli[8]).

Theoretisch wäre natürlich der Grundsatz aufzustellen, in allen Fällen, wo es sich möglicherweise um solche in der Leber locali-

1) Albert, Wien. klin. Wochenschr. 1890. Nr. 52.
2) Wagner, Verhandl. d. Deutsch. Gesellsch. f. Chir. 1890. S. 31.
3) Lauenstein, Ebenda. 1890. S. 33.
4) Tillmanns, Ebenda. 1890. S. 34.
5) König, Lehrb. der spec. Chir. 6. Aufl. II. Bd. S. 255.
6) Schmidt, Deutsche med. Wochenschr. II. Bd. S. 93.
7) Tricomi, Policlinico Sez. chir. No. 7.
8) Bastranelli, Policlinico. 1895.

sirte Spätsommer der Lues handelt, zuerst mit einer gründlichen antiluetischen Kur einen Versuch der Besserung zu machen. Doch stellen sich gerade der Diagnose der Lebersyphilome mannigfache Schwierigkeiten entgegen, über die selbst eine Probelaparotomie manchmal nicht hinwegzuhelfen vermag, wie in dem beschriebenen Fall, in dem das Aussehen des Tumors keine Gewissheit über seine Natur brachte. Merkwürdig ist es auch, wie solche Tumoren der Leber über ihren Sitz zu täuschen wissen. Besonders scheint es nach B. G. Schmidt eine Eigenthümlichkeit der gestielten Lebertumoren zu sein, dass sie oft zu einer falschen Diagnose Anlass geben, so wurden in der hiesigen Klinik die beiden gestielten Lebertumoren (Fall 5 und 6) einmal für einen Tumor des Colon transversum und einmal für einen Netztumor gehalten, und gleiche diagnostische Irrthümer finden häufig statt; so berichtet Roux[1]) über ein Carcinom der Leber, das als Tumor des Colon imponirte, Müller (Aachen)[2]) und Sklifosowsky[3]) über Fälle, in denen die Diagnose zwischen Netz-, Mesenterial- und Lebertumor offen gelassen werden musste. In dem folgenden Fall war es ein Sarkom der Leber, das zur Resection Veranlassung gab. Die Frage, ob es überhaupt primäre Sarkome der Leber giebt, die früher durchweg mit Nein beantwortet wurde, ist heute auf Grund einwandfreier Sectionsberichte bejahend zu beantworten, wenn auch die Fälle im Gegensatz zu den secundären Lebersarkomen sehr spärlich gesät sind. Die Frage ist deshalb für den Chirurgen so wichtig, weil man da, wo es sich um metastatische Tumoren der Leber handelt, wohl kaum den Versuch einer Resection machen wird, doch sind, wie der folgende Fall beweisen soll, die diagnostischen Verhältnisse manchmal so schwierig, dass man einen primären Lebertumor zu exstirpiren meint, während leider der Verlauf und die Obduction den wahren Sachverhalt, dass der vermeintliche primäre Tumor nur eine Metastase ist, aufklärt.

Fall 6. Auguste W. 53 Jahre alt. Anamnese: Stets gesund, seit 1 Jahr Menopause. Seit Januar 1897 leidet Patientin an ziemlich heftigen Ischiasschmerzen im rechten Bein; sie wurde deshalb vielfach mit Einreibungen, Pillen etc. behandelt, ohne Erfolg. Seit etwa 6 Wochen bemerkte sie eine Anschwellung in der rechten oberen Bauchgegend, die seitdem langsam weiter gewachsen ist; sie verspürt seitdem oft ein dumpfes Schmerzgefühl im ganzen Unterleib. Stuhl und Urin ohne Störung, nur in letzter Zeit häufiger Harndrang. Kein Erbrechen. Im rechten Bein seit ca. 2 Monaten etwas Oedem. Im Stuhl nie Blut.

1) Roux, Revue med. de la Suisse rom.
2) Müller (Aachen). Deutsche Gesellsch. f. Chir. XXVI. Congress.
3) Sklifosowsky, Wratch. 1898. No. 24. S. 594.

Status praesens: 17. Juli 1897. Mittelkräftige anämische Frau. Im rechten Unterschenkel leichtes Oedem. Lungenbefund normal. Herzdämpfung etwas nach rechts verbreitert. Der erste Ton an der Spitze von einem dumpfen Geräusch begleitet; zweiter Pulmonalton verstärkt. Puls 70, klein, etwas unregelmässig. Urin trüb, neutral, kein Eiweiss, kein Zucker. Leberdämpfung nicht vergrössert; Oberfläche glatt. Leib aufgetrieben, gespannt. Nach rechts und oben am Nabel fühlt man dicht unter den Bauchdecken eine ca. kindskopfgrosse Geschwulst, derb, knollig, wenig schmerzhaft, wenig verschieblich. Sie ist nur an den Randpartien vom Darme überlagert. Bei Inspiration rückt sie etwas nach unten, sie reicht bis dicht an die Leber. In der linken Unterbauchgegend aus dem kleinen Becken aufsteigend, findet sich eine 2. Geschwulst von ähnlicher Grösse, gleichfalls derb, weniger knollig, nicht empfindlich, wenig verschiebbar, vom Darm überlagert. In den seitlichen abhängigen Bauchtheilen gedämpfter Schall, keine Fluctuation. Scheide weit, Portio tiefstehend, nach vorn gerichtet. Uteruskörper etwas vergrössert (durch die gespannten Bauchdecken sehr schwer durchzufühlen), vertical gelagert. Die linksseitige Geschwulst lässt sich nicht sicher vom Uterus abtrennen, der jedesmal stärkere Bewegungen derselben mitmacht. Der untere Pol des Tumors lässt sich nur schwer erreichen, er ist von derber, glatter Consistenz. Rechtsseitige Adnexe nicht sicher zu fühlen.

Klinische Diagnose: Linksseitiger Ovarial- oder Uterustumor; Netzmetastasen. Bei der Untersuchung in Narkose liess sich feststellen, dass der Tumor dem vergrösserten Uterus selbst entspricht.

20 Juli. Operation (G. R. Czerny): Medianschnitt 12 cm oberhalb des Nabels beginnend bis zur Symphyse, im ganzen 25 cm lang. Es zeigte sich durch denselben ein traubenförmiger, grobhöckriger Tumor im Epigastrium, der mit dem Colon und Netz fest verwachsen zunächst zwei derbe Adhäsionen hatte. Dieselben wurden mit dem Messer abgelöst und die blutenden Flächen mit Seidennähten übernäht. Dann wurde mit der Lösung des Tumors vom Colon begonnen, da namentlich die Sorge bei Verwachsungen mit diesem die Frage der Möglichkeit einer Exstirpation entstehen liess. Es gelang durch eine doppelte Unterbindung, den Tumor vom Colon transversum und Duodenum abzulösen, das Ligamentum hepaticoduodenale aber ohne die Lage, welche die Vena portae, Arteria hepatica und Ductus choledochus enthielt, wurde doppelt unterbunden und umschnitten und auf diese Weise allmählich vorgehend der Tumor so weit resecirt, dass man sah, wie er, an der Incisura vesicae felleae sitzend, unter Verdrängung der Gallenblase nach rechts von der Leber ausgegangen war und sich, mit einem kleinen faustgrossen Zapfen abgegrenzt, durch das Ligamentum hepatico-duodenale bis hinter das Duodenum erstreckte. Es war möglich, diesen Tumor zu enucleiren und auch seine Kapsel zu resecciren. Endlich wurde das Mesenterium der Gallenblase im Hilus der Leber durchtrennt, der Ductus cysticus doppelt abgebunden und resecirt und der mit einem 12 cm breiten Stiel am Leberrand sitende Tumor in die Höhe geschlagen und die Lebersubstanz in der Mitte mit der Aneurysmanadel durchbohrt. Dann wurden beide Theile mit elastischer Ligatur umschnürt und fingerbreit unterhalb derselben die Lebersubstanz mit dem Thermocauter durchschnitten; dicht an

der Schnittfläche liegt noch ein isolirter metastatischer, haselnussgrosser Knoten in der Lebersubstanz. Diese sowie zwei isolirte, bohengrosse, etwas derbe Lymphdrüsen wurden noch exstirpirt und dadurch, wie es scheint, die Radicaloperation vollendet. Im Uterus ein faustgrosses Myom. Operationsdauer 1½ Std. Morphium-Chloroform-Aethernarkose ohne Störung. Puls hält sich ziemlich gut. Der Tumor wiegt 2½ Pfd, hat die Form einer Weintraube, die einzelnen Knollen mit breiter Basis zusammenhängend. Die Schnittfläche an der Leber ist 7 : 5½ cm im Durchmesser. Die einzelnen Knollen zeigen eine weiche Innenfläche, etwas strahlig gefügt, röthlichgraue Farbe, reichliche Gefässpunkte. Mark lässt sich nicht abstreifen. Der grosse Knollen, der gegen das Duodenum zulag, zeigte sich etwas myxomatös entartet und hat einzelne nekrotische Herde. Bei der Durchschneidung der Lebersubstanz rutschte die laterale Ligatur über die Wundfläche; dieselbe blutete sehr wenig; es wurde daher auch die mediale entfernt, nachdem die Wundflächen mit 6 Seidenknopfnähten aufeinandergenäht waren. Die Nahtlinie wurde oberhalb und unterhalb mit Jodoformgaze tamponirt. Schluss der Bauchwunde mit tiefgreifenden Seidennähten.

Anatomische Diagnose: Lymphosarkom des Leberhilus (die etwas erweiterte Gallenblase hängt mit der ganzen linken Seite des Tumors zusammen und enthält einen etwa haselnussgrossen Stein). Uterusmyom. Bis abends bleibt das Befinden der Patientin befriedigend. Kein Erbrechen. Nacht sehr unruhig; starke Temperatursteigerung 38,8°. Puls 110, klein, unregelmässig.

21. Juli. Morgens ist der Leib aufgetrieben, empfindlich. Temperatur 38,8°, Puls 120, sehr klein. Entfernung zweier Nähte; Vorziehung der Tampons, Drainage. Es entleert sich etwas trübe Flüssigkeit. Im Laufe des Tages stark zunehmender Collaps mit Herzschwäche trotz Campher, Strophantus etc. Einläufe werden nicht gehalten. Abends 6 Uhr. Puls 140, kaum fühlbar, aussetzend. Somnolenz. Leib stark aufgetrieben. 10 Uhr abends Exitus.

Obductionsbefund: Frisch genähte Laparotomiewunde. Trübes, eitriges Exsudat in der Bauchhöhle, namentlich im kleinen Becken. Uterus durch einen kindskopfgrossen Tumor sehr stark angeschwollen, steht mit dem oberen Rand handbreit unter dem Nabel und füllt den oberen Theil des kleinen Beckens aus. Herzmuskel gelb und mürbe. In der linken Lunge ein glatter, elastischer, zweimarkstückgrosser Tumor an der diaphragmatischen Oberfläche, im Oberlappen ein kleiner, erbsengrosser Tumor, in der rechten Lunge gleichfalls. In einem Zweig der Arteria pulmonalis glatte, weissliche Thromben. In der rechten Niere und Nebenniere je ein Knoten, eine grosse Anzahl an der Unterfläche der Zwerchfells, einer im Peritoneum parietale, einer im Omentum minus. In der Querhöhlung des Sacrum sitzt ein Tumor fest, ist hier eitrig erweicht, und nachdem er entfernt ist, hinterlässt er einen runden Defect im Knochen mit rauher, knöcherner Wandung. In der Umgebung eine grosse Anzahl erbsengrosser Knoten. Von dieser Stelle an ist die Vena hypogastrica vollständig von tumorähnlichen Thrombenmasse ausgefüllt, die sich von hier in die Vena cava fortsetzt und darin einen über daumendicken, harten Tumorzapfen bildet, der die Vena cava vollständig ausfüllt. Vom Duodenum aus lässt sich der Choledochus präpariren, der

Cysticus mündet sehr spitzwinklig in ihn und ist, sehr lang erhalten, erst peripher von der Heister'schen Klappe ist er ligirt, die Pfortader ist frei. Uterus ist sehr in die Länge gezogen. Lumen 15 cm lang. Der Tumor nimmt hauptsächlich die Hinterwand ein, ist überall von einer ½—1 cm dicken Schicht Uterussubstanz überzogen, in seinem Inneren nekrotisch, gelb, zähe, lederartig, in seiner Consistenz und Faserung an Myom erinnernd, in der Peripherie von einer Reihe weicher, homogener, markiger weissser bis weissgrauer, haselnussgrosser Knoten besetzt.

Also ein Myosarkoma uteri mit zahlreichen Metastasen darunter auch eine in der Leber mit mikroskopischem Befund von Spindelzellen, Riesenzellen und glatten Muskelzellen.

Hätte man zu Lebzeiten der Patientin an eine nur annähernd so grosse Verschleppung der Geschwulstelemente gedacht, so wäre jeder operative Eingriff unterblieben, da ein solcher nur im stande sein konnte, die Lebensfrist zu verkürzen.

Die Zahl der bis jetzt wegen Sarkom vorgenommenen Resectionen ist sehr gering, Müller[1]), Sklifosowsky[2]), D'Urso[3]), Israel[4]), Bardeleben[5]), und die Prognose sehr schlecht, da in der Regel sehr bald Metastasen auftreten, nur in dem von Bardeleben operirten Fall blieb der Patient recidivfrei.

Fall 7. Valentin H. 34 Jahre alt. Anamnese: Familienanamnese ohne Belang. Im Jahr 1882 hatte Patient Typhus, während seines Militärdienstes einen Anfall von Gelbsucht mit hellem Stuhl und dunklem Urin. Er ist verheirathet, hat drei gesunde Kinder. Kein Abortus der Frau. Geschlechtliche Infection geleugnet. Seit einigen Jahren hat Patient Jucken am After, auch geht öfters mit dem Stuhl hellrothes Blut ab. Vor einem Jahr bekam Patient Stuhlverstopfung, gegen die er Abführungsmittel anwandte. Trotzdem hatte er nur alle 4—5 Tage Stuhl. Vor ½ Jahr bekam er heftiges Stechen in den Seiten, die nach oben ausstrahlten, zeitweise auch in den Schultern. Die Beschwerden schwanden nach 2 Monaten. Seit ½ Jahre wurde der Urin zeitweise dunkel, trübe und übelriechend. Der Arzt soll Eiweiss constatirt haben. Seit 14 Tagen ist derselbe hell und klar. Auch bestand Aufstossen und Brechreiz, doch wurde nur selten wirklich erbrochen. Vor ½ Jahr trat in der Oberbauchgegend Schwellung und Härte auf, die anfangs zunahm, dann aber nicht mehr wuchs. Jetzt fühlt Patient eine kuglige Geschwulst von über Kindskopfgrösse im Epigastrium; Schmerzen hat er nur wenig gehabt, er klagt über Spannung an der Stelle des Tumors.

Status praes.: Grosser, mittelkräftig gebauter Mann von anämischem Aussehen. Geringe Abmagerung, keine Kachexie. Keine allgemeinen Drüsenschwellungen, keine Oedeme. Thorax in den oberen Partien ab

1) Müller, Deutsche Gesellschaft f. Chirurgie. XXVI. Congress.
2) Sklifosowski, Wratch. 1890. No. 27.
3) D'Urso, R. Accad. med. chir. di Napoli.
4) Israel, Deutsche med. Wochenschr. 1894. Nr. 34.
5) Bardeleben, XXII. Congress deutscher Chirurgen. 1893. S. 10.

geflacht, in den unteren erweitert. Athmung regelmässig ohne Beschwerden. Lungengrenzen: vorn am Unterrand der 5. Rippe, hinten unten links am Oberrand der 11. Rippe, rechts am Oberrand der 10. Rippe. Percussionsbefund normal. Rechts hinten unten Athemgeräusch etwas abgeschwächt. Herzdämpfung nicht verbreitert, Spitzenstoss innerhalb der Mammillarlinie im 4. Intercostalraum. Herztöne rein und regelmässig. Puls kräftig, 80 in der Minute. Das Epigastrium ist stark vorgewölbt durch einen grossen rundlichen Tumor, der sich am meisten links von der Mittellinie vordrängt. Der Tumor hat seinen Sitz im linken Leberlappen und mag der Schätzung nach gut Faustgrösse haben. Er zeigt eine glatte, rundliche Oberfläche, erstreckt sich vom linken Rippenbogen bis ca. 2 Querfinger breit über die Mittellinie nach rechts und reicht von der Höhe des Schwertfortsatzes bis 2 Finger breit oberhalb des Nabels. Die Percussion über demselben ergiebt gedämpften Schall. Der Tumor ist auf Druck nicht schmerzhaft und giebt in der Tiefe undeutliches Fluctuationsgefühl. Die Leber reicht in der rechten Mammillarlinie vom Unterrand der 5. Rippe bis 3 Querfinger breit unterhalb des Rippenbogen (17 cm). In der Medianlinie vom Knorpelansatz der 7. Rippe am Sternum bis 1 Querfinger oberhalb des Nabels (16,5 cm). In der linken Parasternallinie steht der untere Leberrand 2 Querfinger oberhalb der Nabellinie und erreicht den linken Rippenbogen erst in der Mammillarlinie. In der vorderen Axillarlinie rechts steht der untere Leberrand noch 2 Querfinger unter dem Rippenbogen (19 cm). Der rechte untere Thoraxtheil erscheint durch die vergrösserte Leber stärker vorgewölbt als der linke, was besonders bei Betrachtung des Patienten von der Rückseite auffällt. Dabei fühlt sich die Leber nicht auffallend derb an und ist nirgends druckempfindlich. Der untere Leberand ist in der rechten Hälfte ziemlich normal, am linken Lappen fühlt er sich entsprechend dem Sitz des Tumors verbreitert an. Die Unterfläche desselben lässt sich nicht abtasten. Bei der Athmung bewegt sich die untere Lebergrenze auch des linken Lappens deutlich nach abwärts. Bei tiefer Inspiration kann man zwischen der äusseren Kuppe des Tumors und dem Processus xiphoideus etwas mit dem Finger in die Tiefe dringen. Patient hat kein Erbrechen, keine Magenbeschwerden. Abdomen ist im allgemeinen weich, zeigt nirgends Druckempfindlichkeit, nirgends abnorme Resistenz oder Dämpfung. Milz nicht nachweisbar vergrössert. Inguinaldrüsen leicht erbsengross geschwellt, weich. Urin ist klar, sauer, ohne Eiweiss, ohne Gallenfarbstoff. Temperatur normal. Urinmenge zwischen 1400 und 2000 ccm schwankend. Magenverdauung normal. Darreichung einer Probemahlzeit ergiebt das Vorhandensein freier Salzsäure. Der Magen lässt sich mit ca. 1 l Flüssigkeit anfüllen, ohne dass er dadurch unter dem Rippenbogen, bezw. der Leber, sichtbar oder fühlbar wird. Nur rückt der geschilderte Tumor bei gefülltem Magen etwas nach oben und vorn. Bei Versuch, den Magen stärker anzufüllen, treten Würgbewegungen und Erbrechen auf. Stuhlgang ist stark angehalten, erfolgt nur auf Abführmittel und Einlauf, ohne Blutbeimengung, ohne Schmerzen. Bei der Aufblähung des Dickdarms mit Luft steigt letzte ohne nennenswerthes Hinderniss bis ins Colon ascendens. Die Untersuchung des Blutes ergiebt ca. 55 Proc. Hämoglobingehalt und geringe Leukocytose.

Klinische Diagnose: Tumor im linken Leberlappen (vielleicht Echinokokkus?).

Operation. 22. Februar 1896: Schnitt in der Medianlinie bis dicht unter den Nabel, wobei eine supraumbilicale Hernie von halb Haselnussgrösse exstirpirt wurde. Der Tumor in der Leber entsprach der Anheftungsstelle des Ligamentum suspensorium hepatis, so dass dieses nach links von dem Schnitt fiel. An der dünnsten Stelle der Leberoberfläche war diese in eine papierdünne Membran umgestaltet von etwas höckeriger Oberfläche. Dort fühlte sich das Leberparenchym weich, fast fluctuirend an. Da diese Oberfläche wie eine Echinokokkusblase aussah, wurde das Parenchym über derselben 6—7 cm lang vorsichtig gespalten, nachdem die umgebenden Ränder durch Gazecompressen sorgfältig geschützt waren. Aus der Schnittwunde kam altes, schwarz verfärbtes Blut und weiche, alten Gerinnseln ähnelnde Massen. Diese wurden zum Theil mit dem Finger, zum Theil mit dem Löffel ca. 2 Handvoll herausgeholt und die Höhle, deren Wand nach oben scharf begrenzt, nach unten buchtig und uneben war, mit Gaze tamponirt. Da die parenchymatöse Blutung noch ziemlich lebhaft war, wurde die Bauchwunde nach unten mit der Spencer-Wells'schen Naht geschlossen und die Wundhöhle in der Leber mit Silkwormnähten mit der äusseren Hautwunde lappenförmig umsäumt. Die Tamponade der Höhle wurde mit Jodoformgaze erneuert und dann ein Druckverband angelegt. Solange Patient presste, war der Blutverlust ein grosser und mag ca. 1 l betragen haben.

Grobe klinische Diagnose: Echinokokkussack mit hämorrhagischen Coagulis oder, wahrscheinlicher, ein sehr weiches Sarkom mit Hämorrhagie des Leberparenchyms.

Verlauf: Mässig starke parenchymatöse Nachblutung, so dass Verbandwechsel und neue Compression nöthig wurde. Abends und nachts starke Schmerzen.

26. Februar. Erneuerung der Lebertamponade, keine Nachblutung.

27. Februar. Entfernung zweier Nähte.

29. Februar. Nähte entfernt. Wunde sieht gut aus, keine Stichkanaleiterung, keine Nachblutung. Temperatur stieg nur am 4—6. Tag etwas über 38° abends, sonst völlig fieberfrei. Reactionsloser Verlauf.

6. März. Wunde granulirt gut, keine verdächtigen Granulationen in der Tiefe.

10. März. Heute ohne bekannte Veranlassung Urticariaausschlag über den ganzen Körper ohne sonstige Störung. Ausschlag schon am folgenden Tag geschwunden.

10. April. Patient steht zum erstenmal mit Bandage auf.

6. Mai. Patient nach Hause entlassen. Die Leberwunde hat sich zu einer nussgrossen, trichterförmig eingezogenen Oeffnung verkleinert, die wenig secernirt. Keine verdächtige Granulationsbildung. Leberbefund wie oben. Patient hat keine besonderen Beschwerden, fühlt sich nur noch matt und hat wenig Appetit. Stuhl theils spontan, theils auf Einlauf regelmässig. Erhält innerlich Arsenik; soll sich im Sommer wieder vorstellen.

Der Patient liess sich in Heidelberg nicht mehr sehen, doch aus den Mittheilungen des behandelnden Arztes erfahren wir, dass Patient im

Sommer 1896 recidivfrei war, dass aber bereits im Sommer 1897 der Tumor wieder so gross war, dass er Athembeschwerden verursachte, mit der Zeit erreichte der Tumor eine enorme Grösse. Am Anfang des Jahres 1898 wurde Patient durch den Tod erlöst.

Streng genommen darf dieser Fall nicht zu den Resectionen gerechnet werden, da es sich nur um Excochleation der Tumormassen handelte. Die Frage nach der Herkunft der Gerinnselmassen, die durch die mikroskopische Untersuchung gelöst werden sollte, gestaltete sich sehr schwierig. Der Befund war folgender (cf. Fig. 1 u. 2).

Fig. 1.

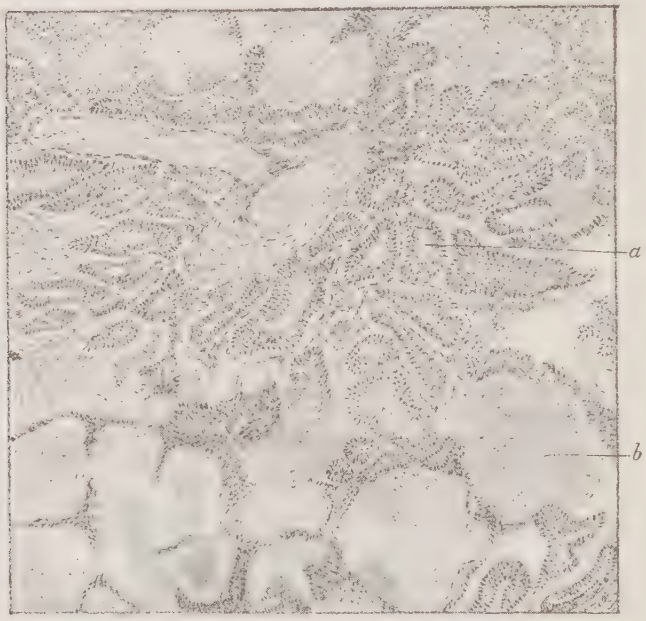

Gallengangadenom mit grossen Bluträumen (schwache Vergrösserung).
a Gallengang. *b* Blutraum.

Die Tumormasse wird neben soliden Schläuchen aus hohen Cylinderzellen grösstentheils von blutgefüllten Hohlräumen eingenommen, deren Wand aus hohen Cylinderzellen gebildet wird, und die theilweise als Hämorrhagien angesprochen werden können. Theils aber sind diese Hohlräume von einem Endothelbelag eingefasst, auf dem die vorher erwähnte Zelllage aufsitzt, so dass der Gedanke nahe lag, als den Ausgangspunkt der Geschwulstbildung das Gefässperithel anzusehen und die Neubildung als Angiosarkom anzusprechen. In

Anbetracht der regelmässigen ausgesprochenen hohen Cylindergestalt der Geschwulstzellen wurde davon abgesehen und der Tumor als Gallengangadenom aufgefasst. Was die Frage des Recidivs in diesem Fall betrifft, so ist in Anbetracht des schnellen und kolossalen Wachsthums daran zu denken, ob nicht aus dem Adenom sich im Laufe der Zeit ein Carcinom entwickelt haben könnte, leider ist der Fall nicht zur Section gelangt, so dass eine Controle darüber fehlt.

Es erübrigt noch, mit einigen Worten auf die Frage der Blutstillung bei den genannten Resectionen einzugehen. In den beiden

Fig. 2.

Dasselbe bei starker Vergrösserung.

ersten Fällen, 5 und 6, wo es sich um gestielte Tumoren handelte, wurde der Versuch einer Abschnürung mittels elastischer Ligatur unternommen, jedoch beide Male mit Misserfolg, da die Ligaturen sehr bald abglitten. Als ein glücklicher Zufall ist es anzusehen, dass die darauf eintretende Blutung so gering ausfiel, dass man ihrer leicht Herr wurde. Der elastischen Ligatur wird man demnach — und diese Erfahrung ist von vielen Seiten gemacht — nur mit Misstrauen entgegenkommen, da es ein sehr unzuverlässliches Mittel ist.

Im letzten Fall 7 gelang der Versuch, die Blutung durch Compression zu stillen, erst nach bedeutendem Blutverlust von ca. 1 Pfd. In allen Fällen wurde die Wunde extraperitoneal versorgt, um sich gegen Nachblutungen, die aber sehr gering ausfielen, zu schützen.

Der letzte Fall betrifft eine hier zu Lande äusserst selten vorkommende parasitäre Erkrankung, nämlich einen Echinokokkus.

Fall 8. Karl E. Anamnese: Patient stammt aus gesunder Familie und hat ernstere Erkrankungen nicht durchgemacht. Kein Anhaltspunkt für Lues vorhanden. Er ist verheirathet und hat 3 Kinder. In den letzten Jahren hatte er mehrmals Influenza; zweimal hatte er Anfälle von Herzschwäche und Collaps. Seit einem Jahr leidet er an Magenschmerzen, Appetitlosigkeit und Uebelkeit. Seit Herbst 1897 bemerkt er eine stärkere Vorwölbung in der Lebergegend mit Schmerzhaftigkeit, die seitdem dauernd zugenommen hat. Keine Koliken, kein Icterus. Milz und Blut wurden vom Arzt normal befunden. Im Urin etwas Eiweiss. Im December 1897 bestanden vorübergehend subfebrile Temperaturen, ebenso Ende Januar. Patient hat stark abgenommen und fühlt sich sehr abgeschlagen. Stuhl regelmässig; etwas verhalten; nie acholisch. Kein Husten, kein Auswurf.

Status praes.: Patient ist schlank, mager, anämisch. Gewicht 117 Pfd. Kein Icterus.

Lungenbefund normal. Herzdämpfung nicht verbreitert. Herztöne rein; Puls mittelkräftig; ab und zu aussetzend.

Urin klar; sauer; kein Eiweiss, kein Zucker, kein Gallenfarbstoff.

Leib etwas aufgetrieben. Kein Erguss.

Leberdämpfung reicht in der Mammillarlinie von der 6. Rippe bis 4 Finger breit abwärts des Rippenbogens. Dicht unter dem Rippenbogen eine flachgewölbte Anschwellung in der Ausdehnung eines Handtellers; prall, etwas druckempfindlich; im Stehen rückt sie etwas tiefer nach unten. In der Mittellinie reicht die Dämpfung bis 2 Finger breit oberhalb des Nabels. Unterer Leberrand von etwas derber Consistenz. Gallenblase nicht abzugrenzen.

Nieren nicht palpabel. Milz nicht vergrössert.

Klinische Diagnose: Echinokokkus hepatis; die Frage, ob es sich nicht vielleicht um eine Neubildung (Sarkom) handelt, wird offen gelassen.

Operation den 4. März 1898. G. R. Czerny. Da der Tumor bloss beim Stehen unterhalb des Rippenbogens hervortrat, wurde zunächst ein 10—12 cm langer Schnitt dicht unterhalb des Rippenbogens durch die Bauchwand geführt. Derselbe traf den tief herabreichenden rechten Leberrand, und, um auch die Unterfläche desselben abzutasten, da durch die geschwollene Leber bei bedeutender Spannung wenig Spielraum vorhanden war, wurde der Schnitt nach unten verlängert. Bei der Palpation und beim Hervorheben des unteren Leberrandes trat ein synkopeartiger Collaps des Patienten ein. Vorziehen des Unterkiefers, künstlich forcirte Respiration, Tieflagern des Kopfes beseitigte den Zustand; die Chloroformnarkose wurde sofort durch Aethernarkose ersetzt. Beim Betasten der

Convexität der Leberoberfläche fühlte man etwa 2 Finger breit oberhalb des Rippenbogens die Grenzen einer prall gespannten, sich derb anfühlenden Geschwulst. Es wurde mit einem strohhalmdicken Troicart punktirt und mit dem Dieulafoy'schen Aspirationsapparat ca. 140 ccm einer fast wasserklaren Flüssigkeit entleert. Nun sank die Mitte der Leberoberfläche etwas ein, und zwar an der grössten Convexität entsprechend der Zwerchfellskuppe, rechts vom Ligamentum suspensorium hepatis, aber offenbar nach dem linken Lappen hinüber reichend. Hier oben hatten sich hämorrhagische Pseudomembranen gebildet, welche die Leber an das Zwerchfell lose befestigten. Die Umgebung der Punktionsöffnung wurde mit Gazestücken geschützt, und um der dünnsten Stelle der Leberoberfläche beizukommen, wurde von der 9. und 10. Rippe ein 7 cm langes und 3 1/2 : 2 cm breites Rippenknorpelstück resecirt, ohne Eröffnung der Pleura. Die Muskel-Fascienschicht wurde nach oben vertical 5—6 cm hoch eingeschnitten, dann konnte man die zusammengefallene Sackwand in den oberen Wundwinkel herabziehen und theils mit fortlaufender, theils mit Catgutknopfnaht an das Peritoneum parietale befestigen.

Die Muskelwunde des Rectus abdominis wurde theils mit Catgut, theils mit tiefgreifenden Seidennähten verkleinert und die Wundhöhle mit Jodoformgaze tamponirt. Dauer der Operation 1 1/4 Stunden. In der durch den Dieulafoy aspirirten Flüssigkeit, die anfangs klar, später mässig getrübt ablief, liessen sich mikroskopisch deutlich Echinokokkenscolices nachweisen, in verhältnissmässig reichlicher Zahl. Die chemische Untersuchung ergab:

Eiweiss } qualitativ deutlich nachweisbar, aber
Bernsteinsäure } quantitativ nicht zu bestimmen.
Chloride (auf Null berechnet) ..... 0,54 Proc.

In den ersten 3 Tagen bestand mässiger Meteorismus, eine starke Herzschwäche mit Athemnoth, die in der 2. Nacht einen recht bedrohlichen Charakter annahm. Nach hohen Dosen Campher und Strophantus wurde der Puls am 4. Tag besser.

7. März. Verbandwechsel. Es wird versucht, mit dem Thermocauter den Echinokokkensack zur gründlichen Ausräumung zu eröffnen. Der Sack ist jedoch anscheinend so stark geschrumpft, und die angenähte Stelle hat sich so weit nach oben gezogen, dass es nicht gelingt, die Lichtung des Sackes zu finden. Auch mehrfache ziemlich tiefe Punktionen stossen nirgendwo auf Flüssigkeit. Es wird daher auf die Eröffnung verzichtet und die spontane Rückbildung abgewartet.

Der Verlauf ist von jetzt ab ein ziemlich günstiger, wenn sich auch Patient nur sehr langsam erholt. Stuhl am 5. Tag nach Einlauf. Entfernung der Nähte am 7. Tag. Die Wunde granulirt gut. Patient steht nach 3 Wochen auf, die Wunde hat sich bis auf einen schmalen granulirenden Spalt geschlossen, die Umgebung ist nicht druckempfindlich, die Leber zeigt normale Grösse und nirgends eine Vorwölbung.

Entlassung am 2. April 1898 in steter Reconvalescenz. Gewicht 112 1/2 Pfund.

Dieser Fall illustrirt vortrefflich die Schwierigkeiten, die sich manchmal infolge der versteckten Lage der Leber für die Operation

ergeben, und die zu umgehen anfänglich nur durch Verlängerung des Schnittes nach abwärts und Resection zweier Rippenknorpelstücke möglich wurde. Besonderes Interesse aber gewinnt der Fall dadurch, dass der 2. Act der Operation, der 3 Tage später stattfinden sollte, nämlich die Entfernung des Echinokokkussackes durch einen unvorhergesehenen Zufall vereitelt wurde. Der Sack war nämlich inzwischen so stark geschrumpft, und die angenähte Stelle so weit nach oben geschoben, dass es nicht gelang, denselben aufzufinden, und man von jedem weiteren Eingriff absehen musste. Es bestand also die Operation nur in der nach Dieulafoy's Vorgang in den siebziger Jahren mit wechselndem Erfolg häufig ausgeführten Aspirationsmethode, allerdings nach vorausgegangener Fixirung der Blasenwandung mit dem Peritoneum parietale. Wenn man wohl auch mit der Thatsache rechnen muss, dass ein Theil des infectiösen Materials, d. h. der Scolices zurükgeblieben ist, so dürfte man trotzdem mit gewisser Wahrscheinlichkeit auf definitive Heilung hoffen, weil gleichzeitig mit der starken Schrumpfung des Sackes auch ein Absterben der noch vorhandenen Brut erwartet werden konnte. Ob diese Annahme zutrifft, oder ein Recidiv eintritt, hängt in letzter Linie vom Zufall ab, wie denn überhaupt die Operation nur als ein Nothbehelf infolge der eigenartig geschaffenen Situation anzusehen ist. Im Februar 1899 war Patient ohne Schmerzen bei bestem Wohlbefinden und arbeitsfähig. Jedoch ist seit December 1898 ein allmähliches Anwachsen des linken Leberlappens, welcher gegenwärtig das Epigastrium bis zum Nabel ausfüllt, constatirt worden. Möglicherweise entwickelt sich abermals ein Echinokokkussack, welcher aber vorläufig noch nicht sicher erkennbar ist.

Zum Schluss ist es mir eine angenehme Pflicht, Herrn Geheimrath Prof. Dr. Czerny für die gütige Ueberlassung des Materials, sowie Herrn Dr. Petersen für die freundliche Unterstützung bei Anfertigung dieser Arbeit an dieser Stelle meinen verbindlichsten Dank auszusprechen.